5º JORNADA CACI
PARA FINANCIADORES Y AUDITORES MÉDICOS

CACI

TRATAMIENTO DE LA ENFERMEDAD CORONARIA CALCIFICADA

Dr. Jorge H. Leguizamón
Director del "Artery Group"
Clínica Bazterrica – Clínica Santa Isabel – Sanatorio Franchin – Sanatorio San José

Artery Group

DESAFIO DEL CALCIO

La presencia de Calcificación Coronaria es <u>doblemente adversa</u>, afecta la evolución clínica del paciente, así como su resultado terapéutico.

TRASCENDENCIA CLINICA

- A mayor calcificación de las arteriasc coronarias, mayor carga ateroesclerótica.

- Pacientes estables que Mueren Súbitamente, tienen alta prevalencia de accidentes de placas fibrocalcificadas.

- La presencia de arcos breves de calcio (≤90º) es mas frecuente en pacientes con IAM que en pacientes estables.

Consecuencias relacionadas con la presencia de severa calcificación superficial en ATC con balón

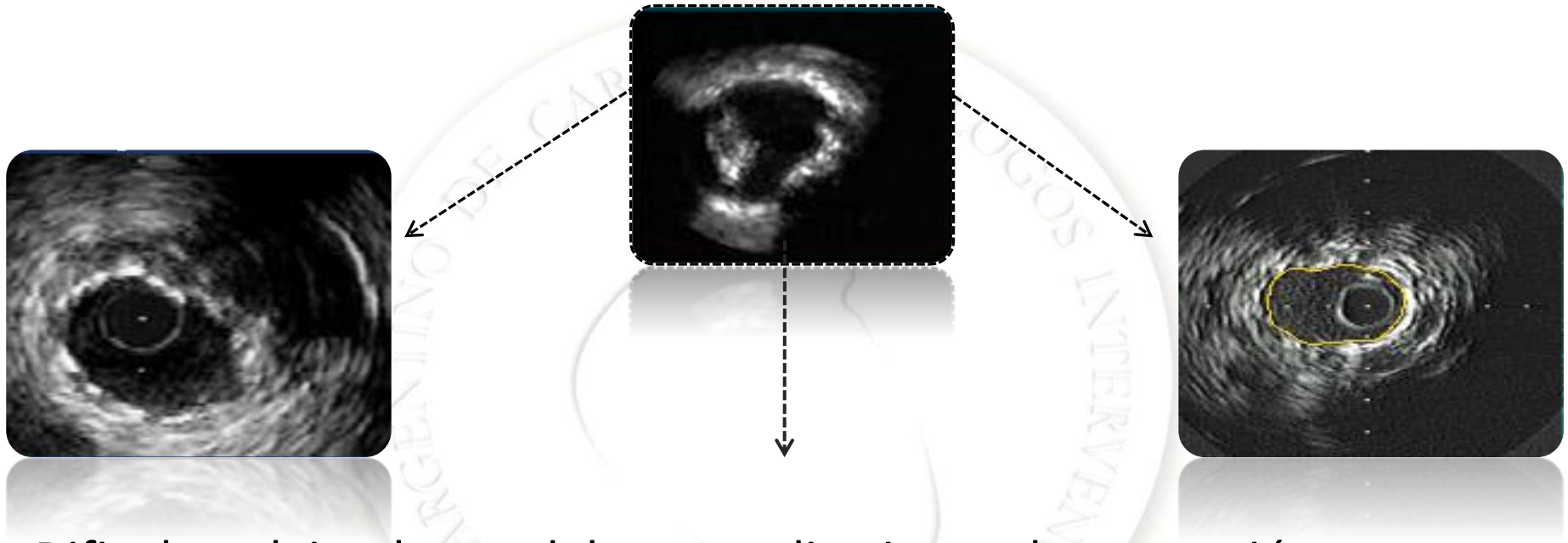

- Dificulta el implante del stent, disminuye la expansión y aumenta la incidencia de “malaposición”.
- Disminuye la tasa de éxito del procedimiento.
- Incrementa las complicaciones.
- Aumenta la tasa de eventos alejados.

Obstrucción calcificada de Arteria Descendente Anterior:

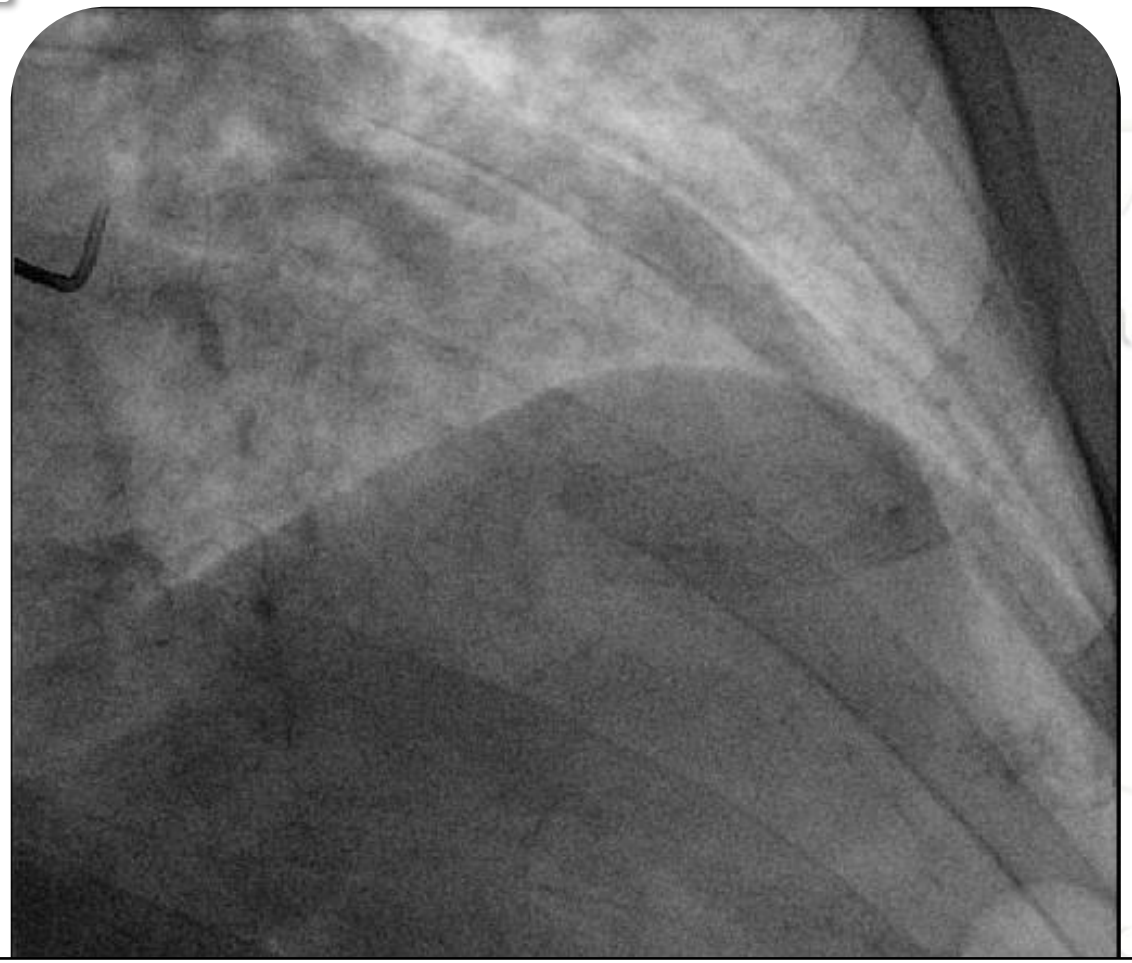

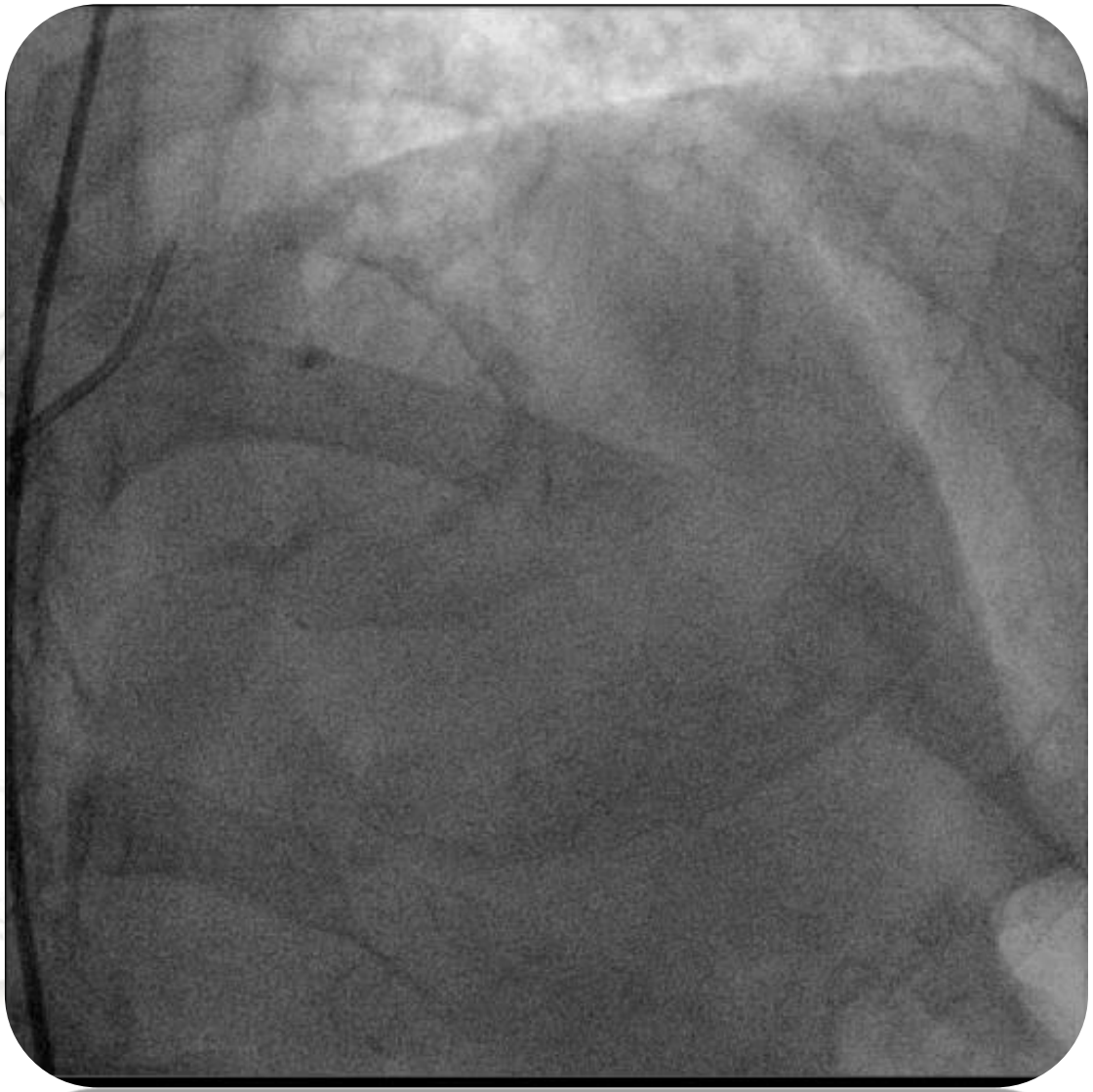

Paciente de 74 años con Angina Inestable de reciente Comienzo y Prueba funcional (Cámara Gamma) positiva para isquemia severa en cara anterior con deterioro de la función ventricular al esfuerzo.

Obstrucción calcificada de Arteria Descendente Anterior:

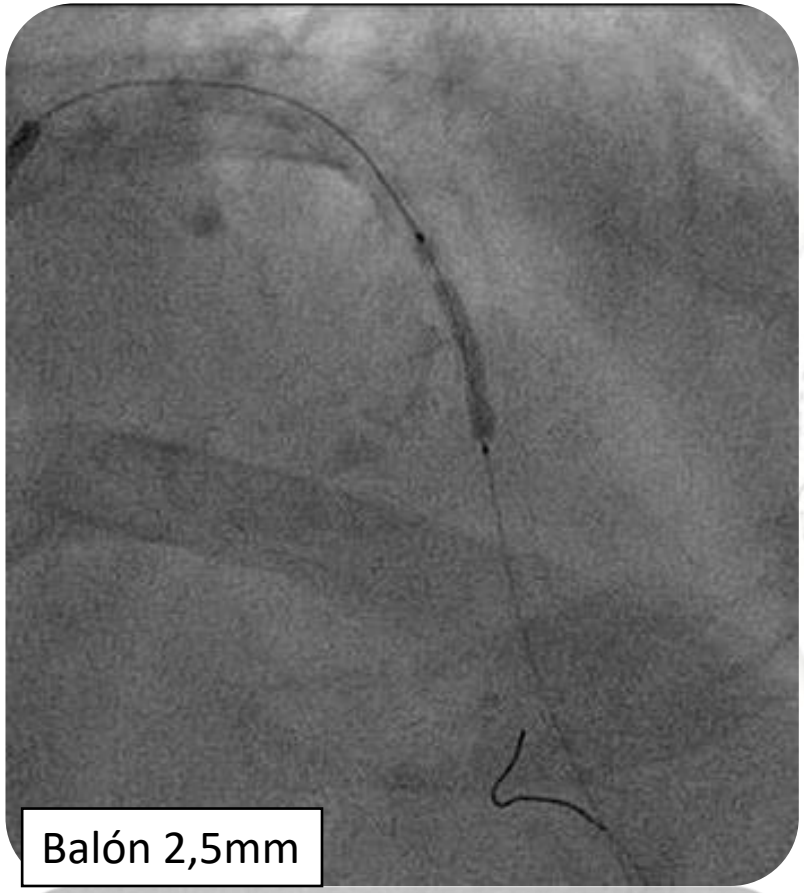

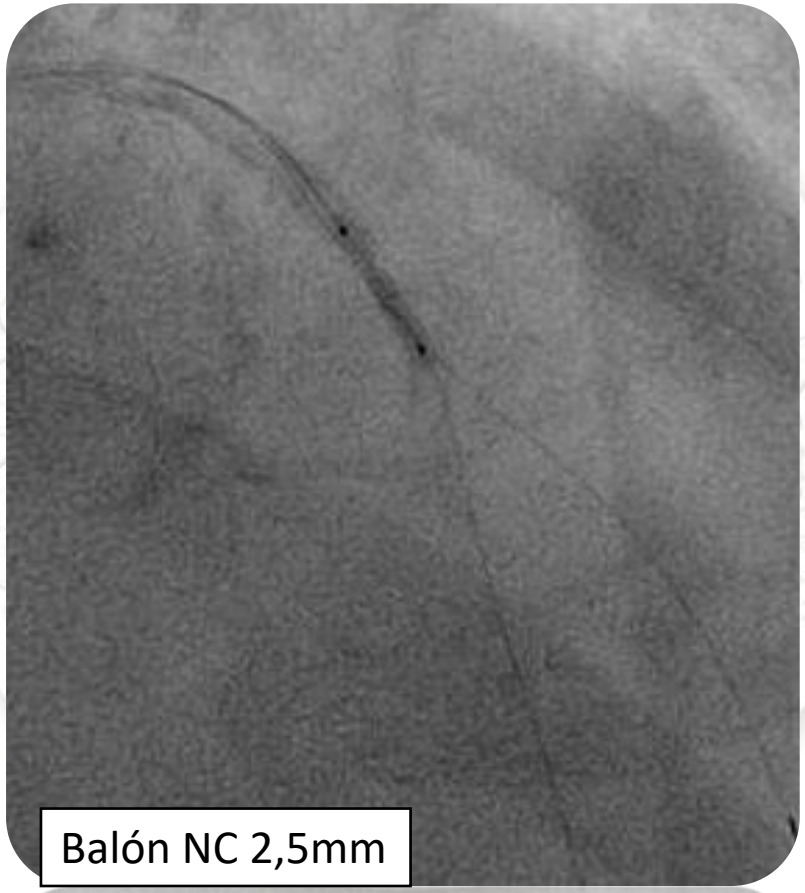

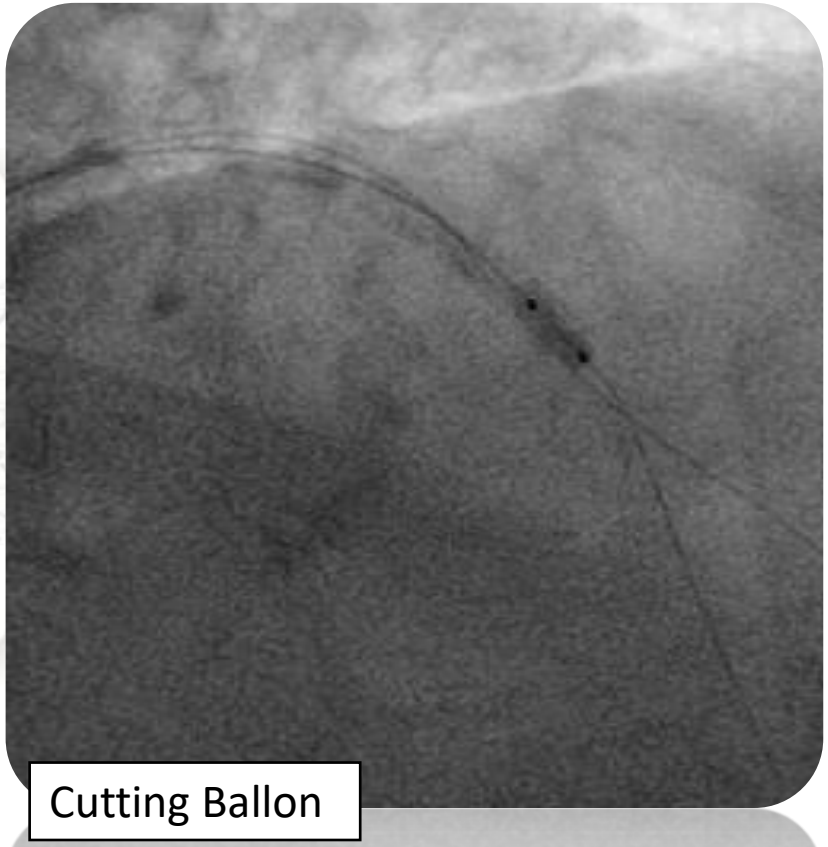

Artery Group
Unidad Interdisciplinaria de Terapéutica Endovascular

Obstrucción calcificada de Arteria Descendente Anterior:

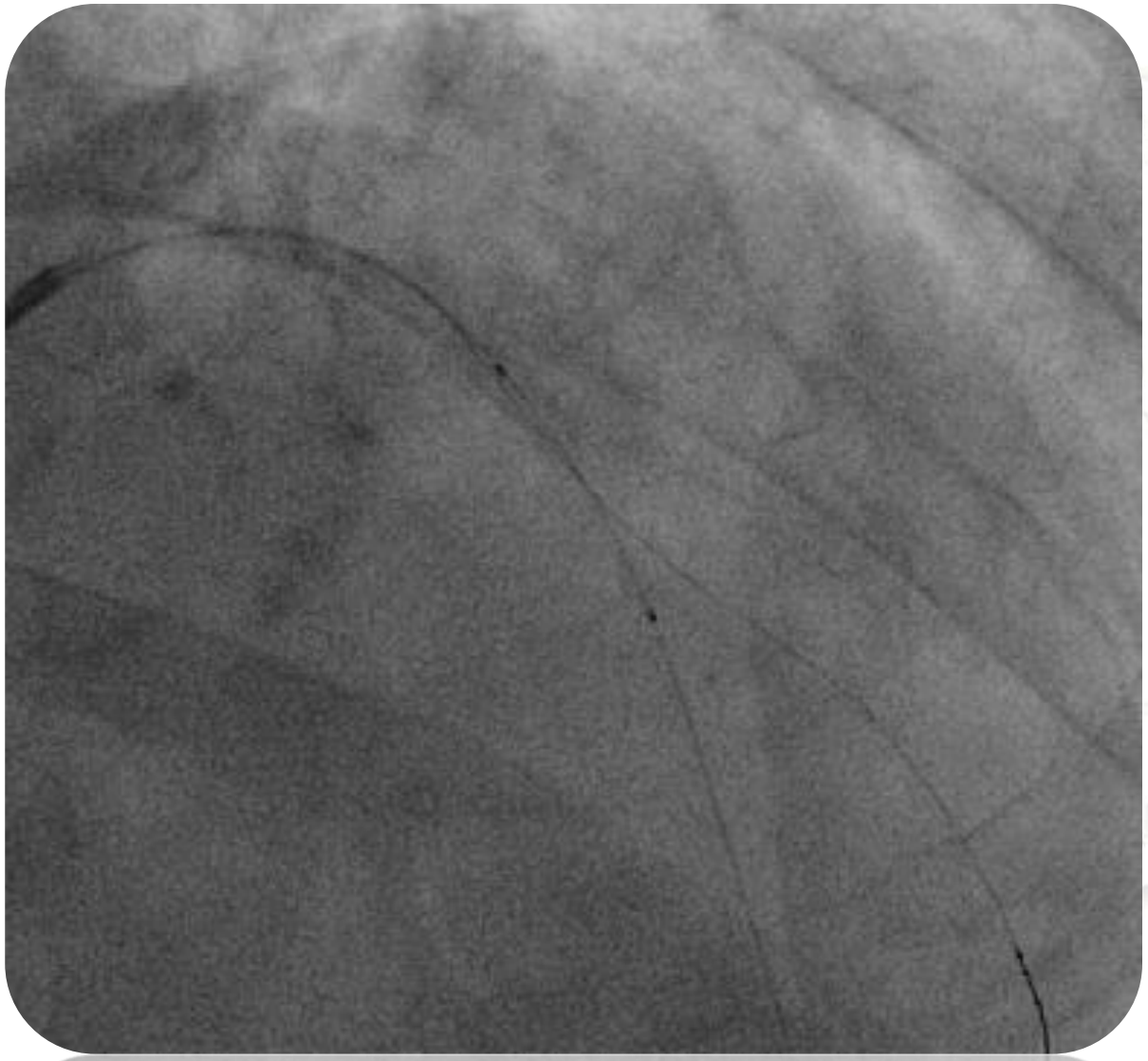

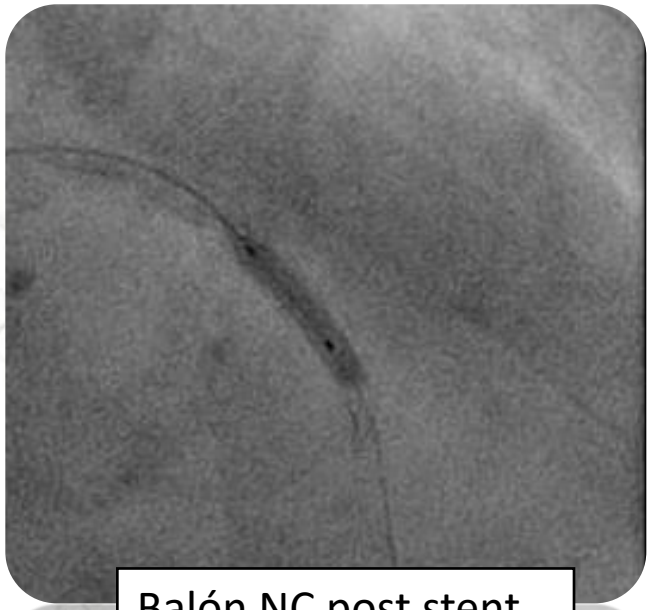

Balón NC post stent

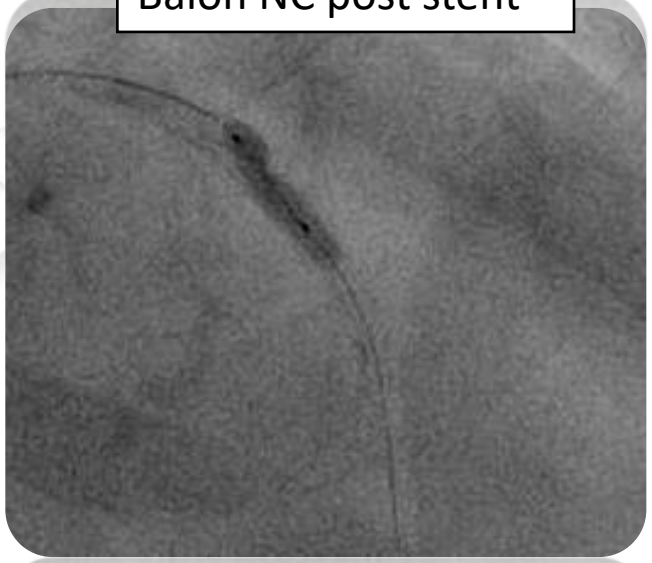

Artery Group
Unidad Interdisciplinaria de Terapéutica Endovascular

Obstrucción calcificada de Arteria Descendente Anterior:

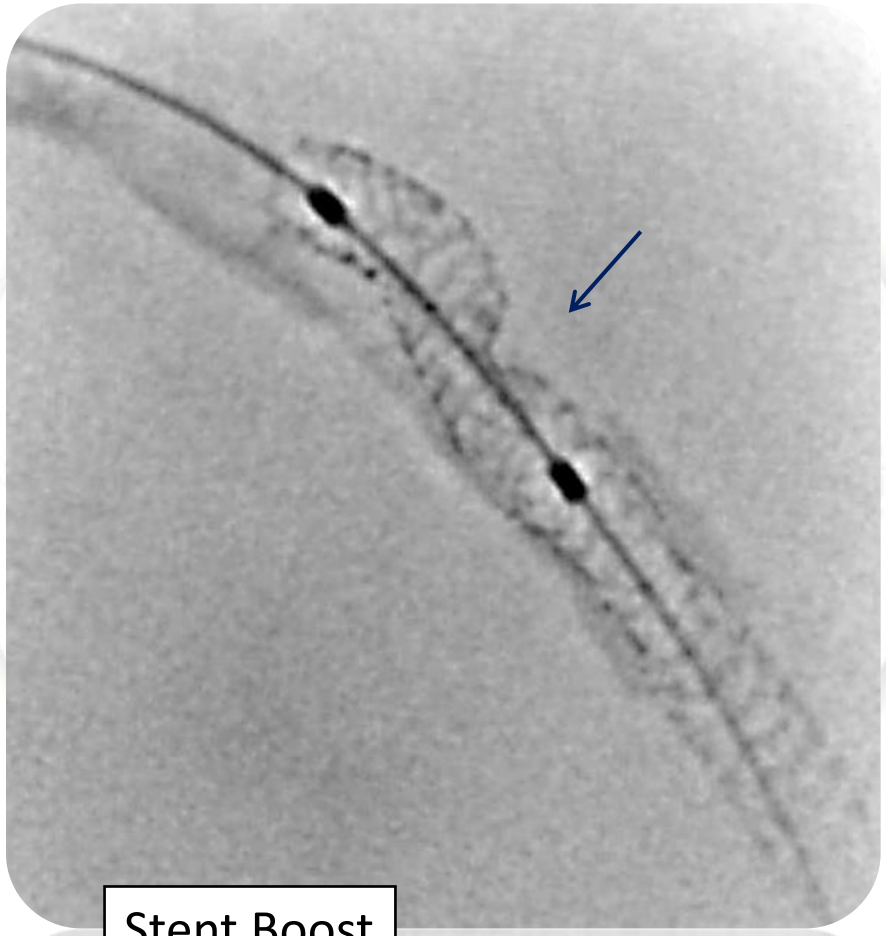

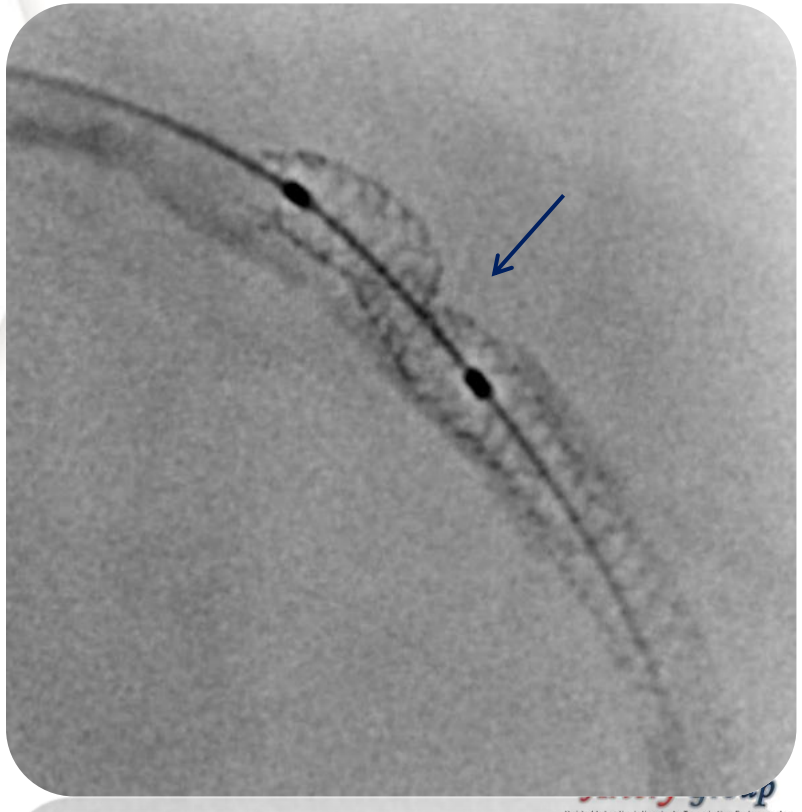

Obstrucción calcificada de Arteria Descendente Anterior:

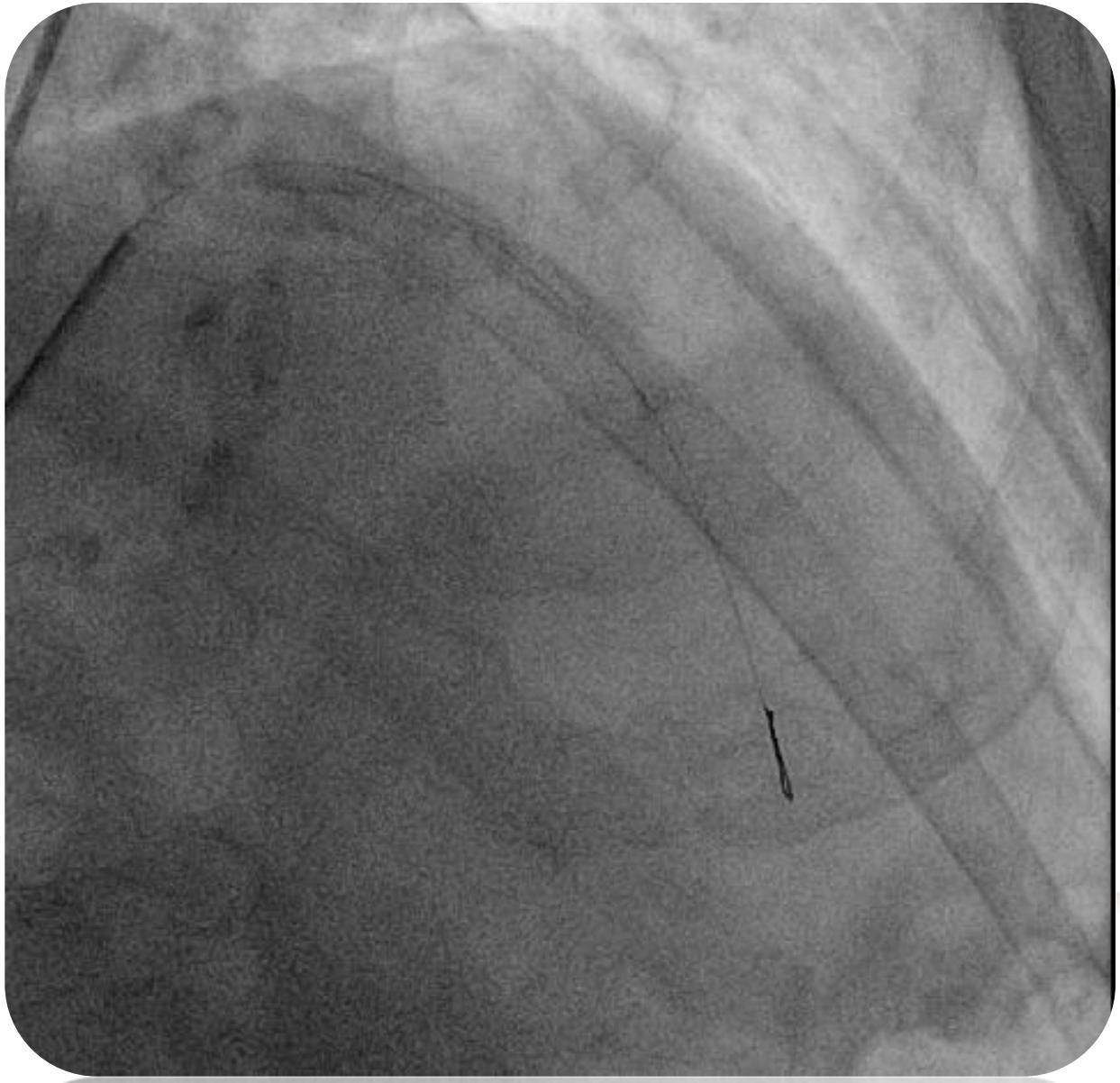

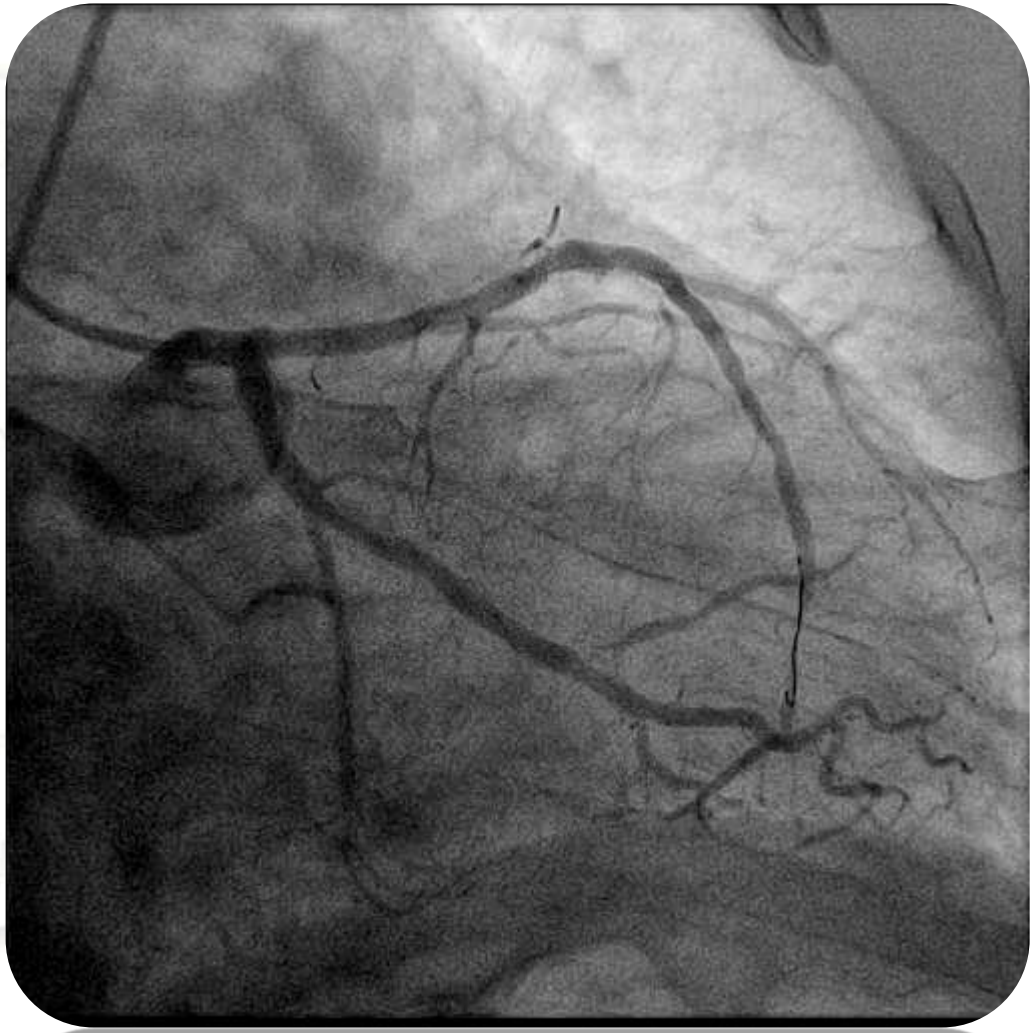

Artery Group
Unidad Interdisciplinaria de Terapéutica Endovascular

Coronary artery disease

ORIGINAL ARTICLE

Prognostic implications of coronary calcification in patients with obstructive coronary artery disease treated by percutaneous coronary intervention: a patient-level pooled analysis of 7 contemporary stent trials

Impacto clínico del Calcio en el seguimiento a tres años (prevalencia ± 20%):

Número TOTAL de Pacientes N=6296	Severamente Calcificados N= 1291	Ausencia de calcificación severa N= 5005
MUERTE	10.8% (139)	4.4% (220)
INFARTO	14.2% (183)	7.4% (368)
MUERTE E IAM	22.9% (295)	10.9% (545)
STENT TROMBOSIS DEFINIDA	3% (38)	1.8% (91)

Bourantas CV, Serruys PW et al. Heart 2014;100:1158–1164. doi:10.1136/heartjnl

Dispositivos aprobados para el tratamiento de obstrucciones calcificadas como alternativas al balón convencional

Balones No complacientes

AngioSculpt Cutting Balloon



Aterectomía Rotablator Orbital

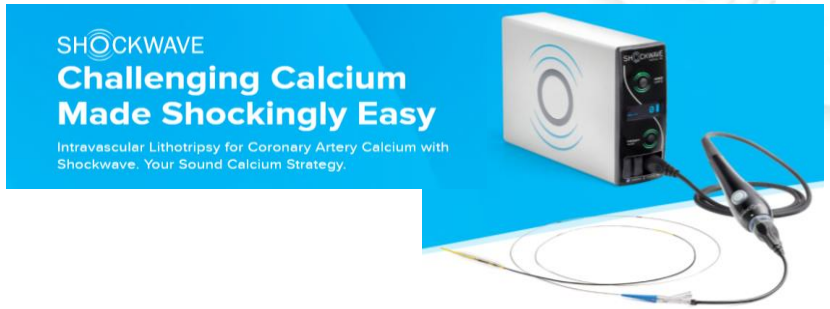

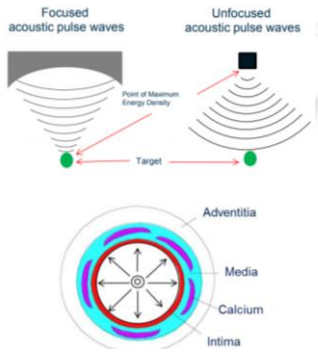

"Mecanismo de Litoplastia"

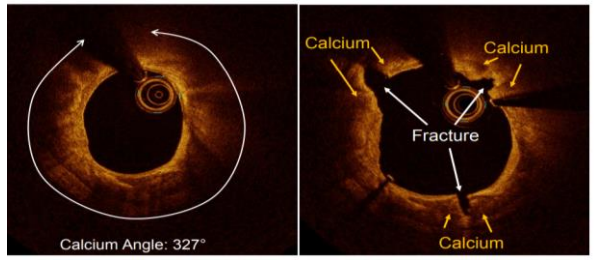

Artery Group
Unidad Interdisciplinaria de Terapéutica Endovascular

Aterectomía Rotacional:

una herramienta que no debiera faltar !

Nuevo paradigma

Reducir el volúmen de la placa calcificada 1991 - 2000

Incrementar la “compliance” de la placa calcificada 2020.

…. Olivas de 1.25 mm - 1.5 mm - 1.75 mm…

Aterectomía Rotacional:

una herramienta que no debiera faltar !

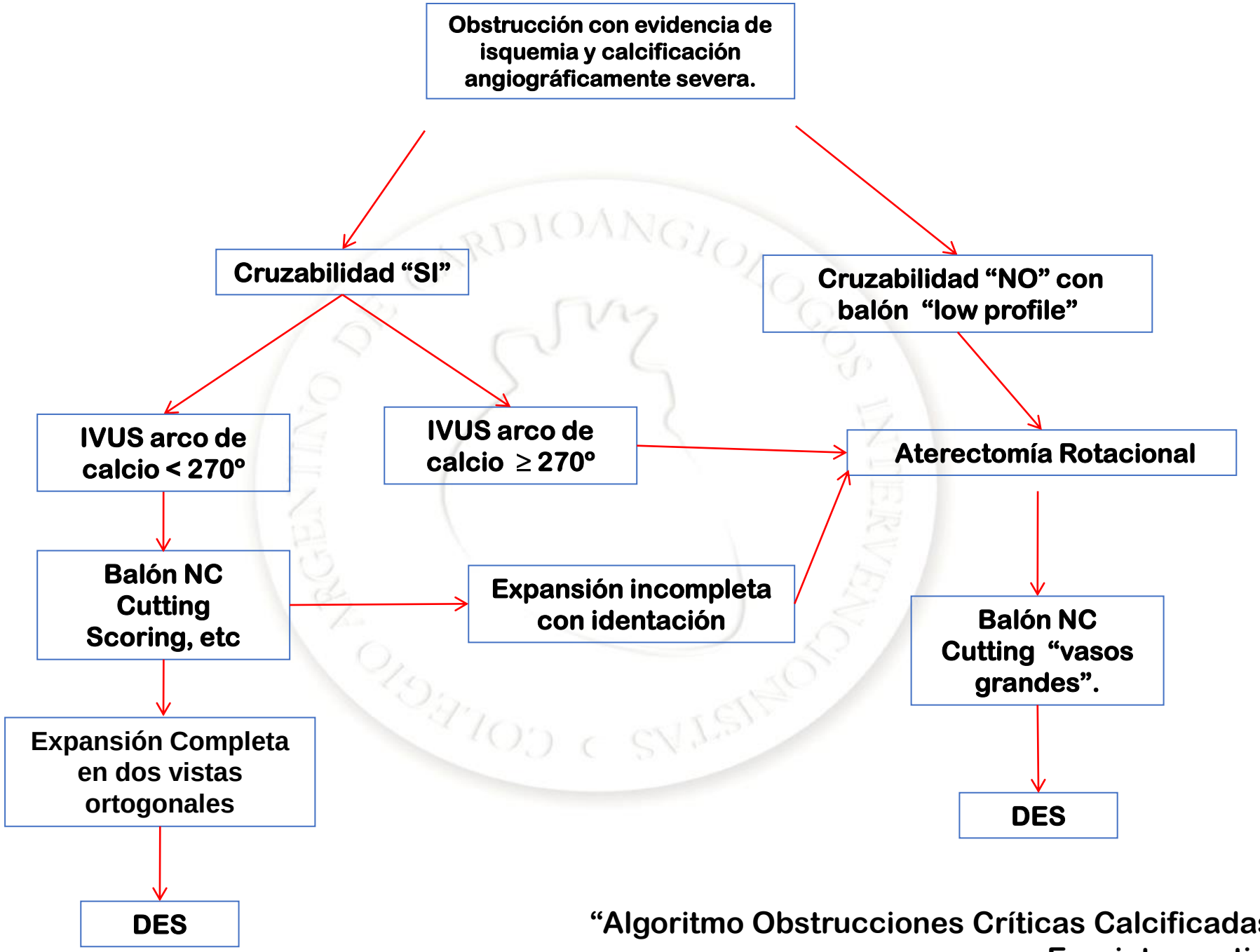

"Algoritmo Obstrucciones Críticas Calcificadas"
Eurointervention

Calcificación severa angiográficamente favorable desde el punto de vista terapéutico

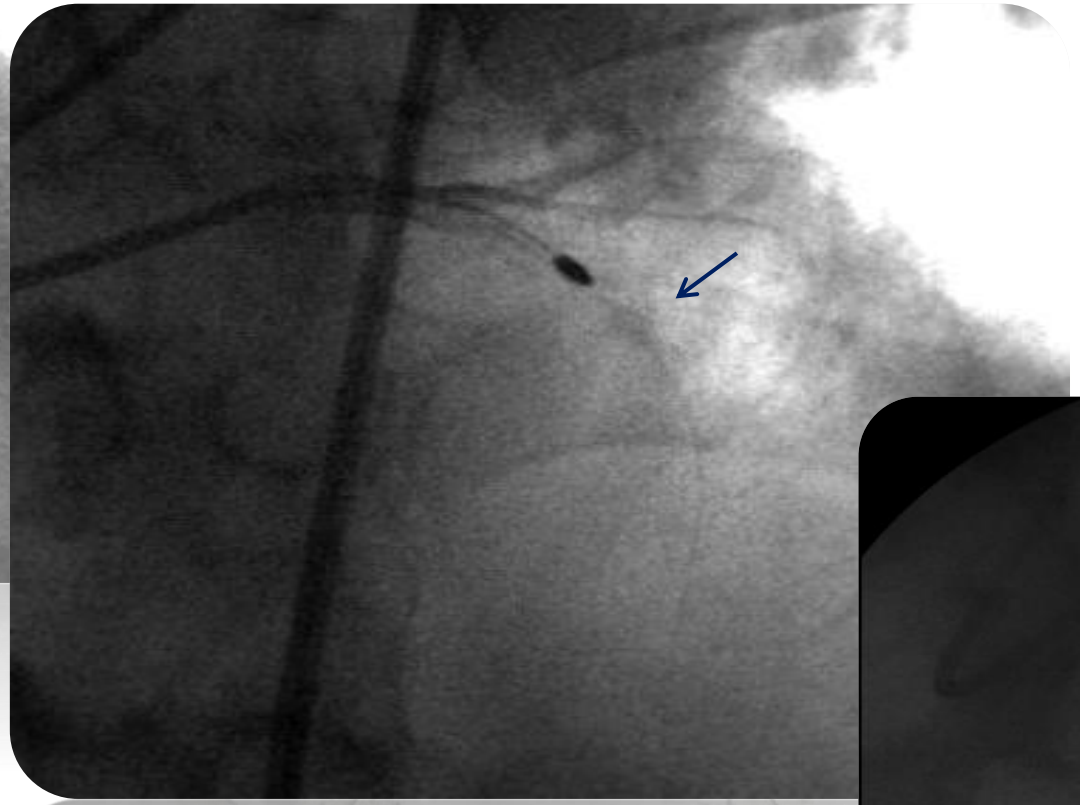

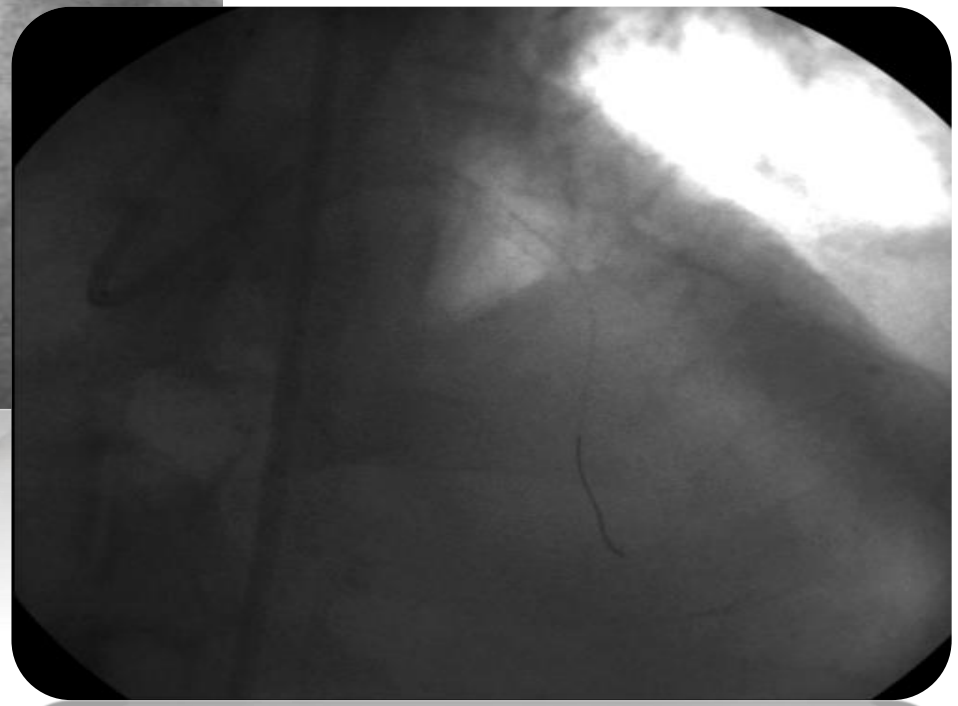

Imposibilidad de dilatar con Balón NC (AR provisional)

Artery Group
Unidad Interdisciplinaria de Terapéutica Endovascular

Calcificación Temible, Severa y Difusa de la Arteria Coronaria Derecha

Masculino 81 años, IRC, angina progresiva con enfermedad de múltiples vasos. OCDA

Calcificación Temible, Severa y Difusa de la Arteria Coronaria Derecha

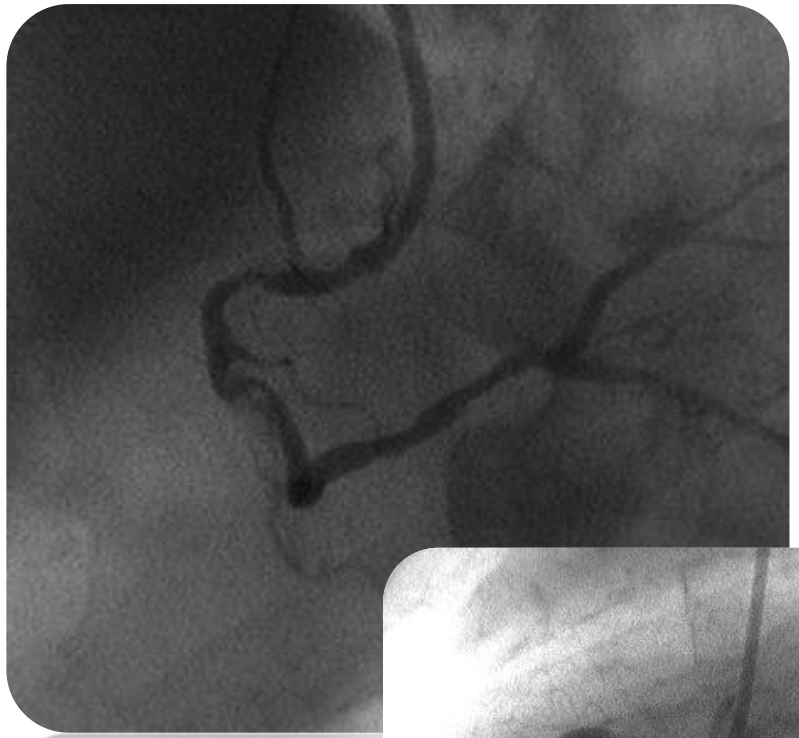

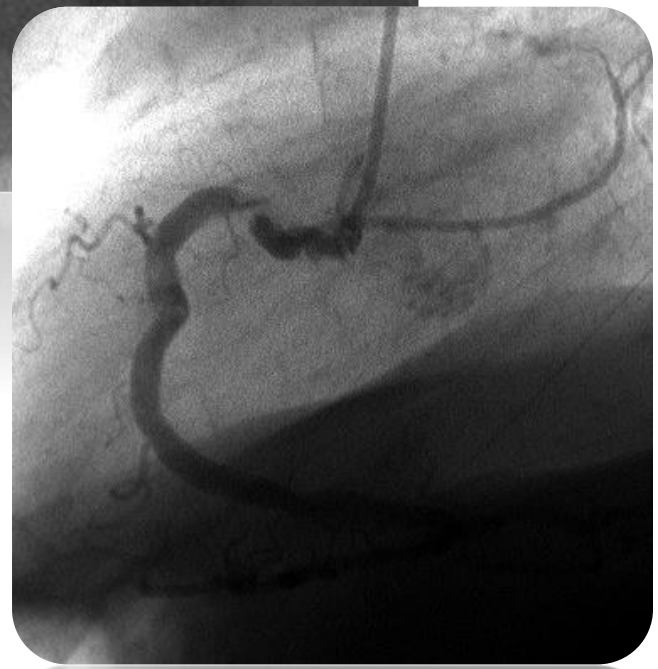

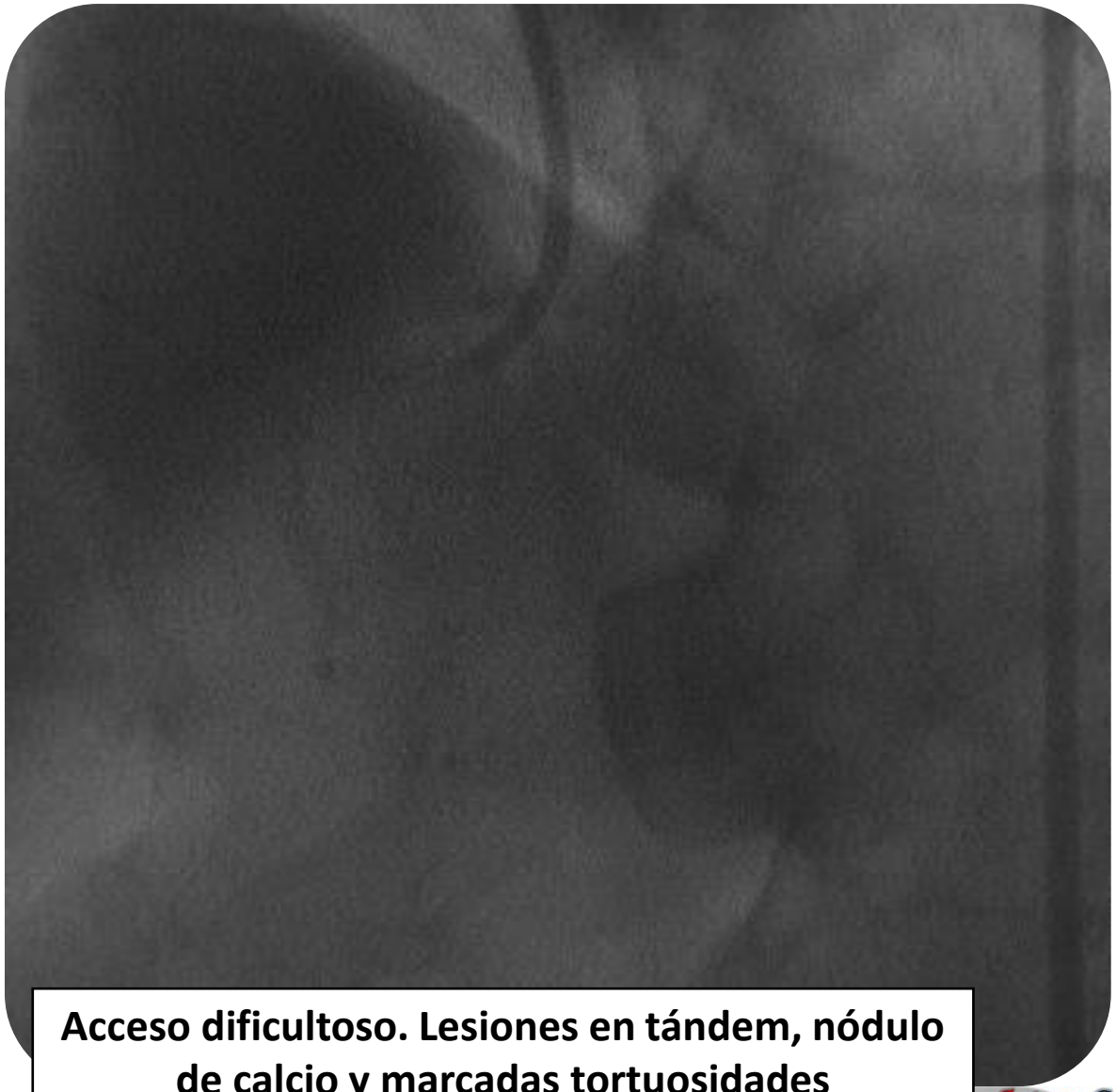

Acceso dificultoso. Lesiones en tándem, nódulo de calcio y marcadas tortuosidades

Artery Group
Unidad Interdisciplinaria de Terapéutica Endovascular

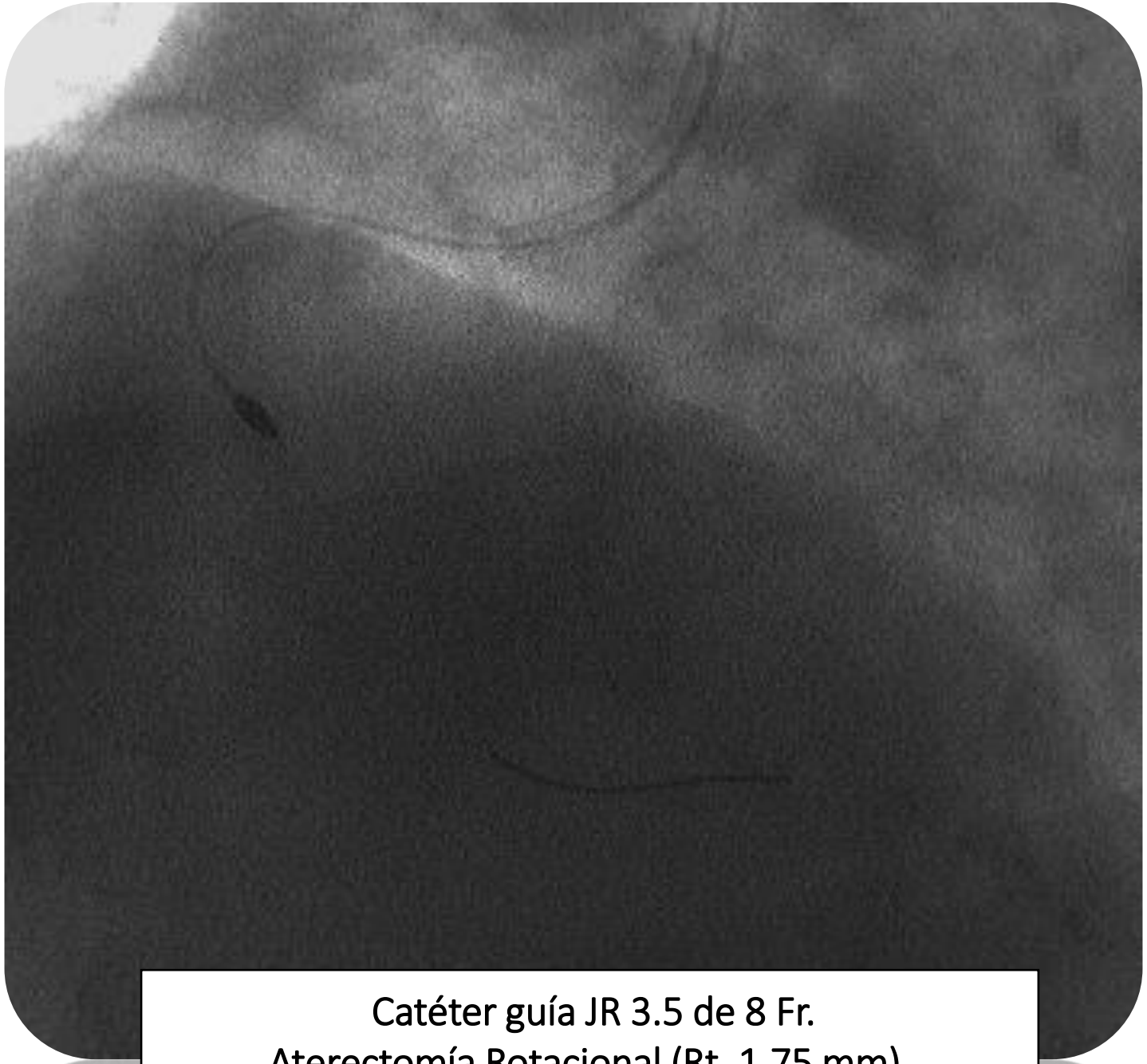

Catéter guía JR 3.5 de 8 Fr.
Aterectomía Rotacional (Rt. 1.75 mm).

IVUS pos - Rotablator

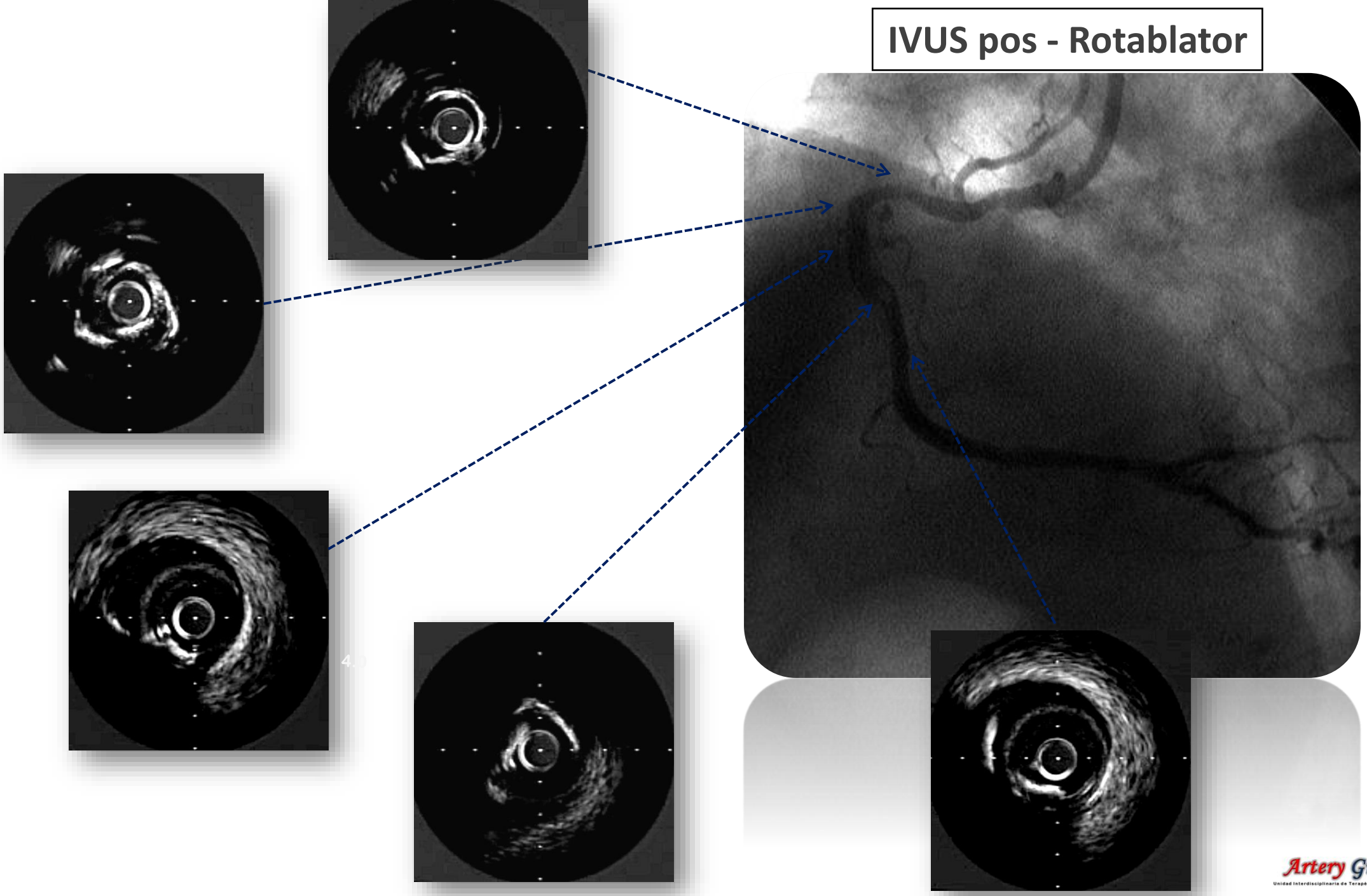

Artery Group
Unidad Interdisciplinaria de Terapéutica Endovascular

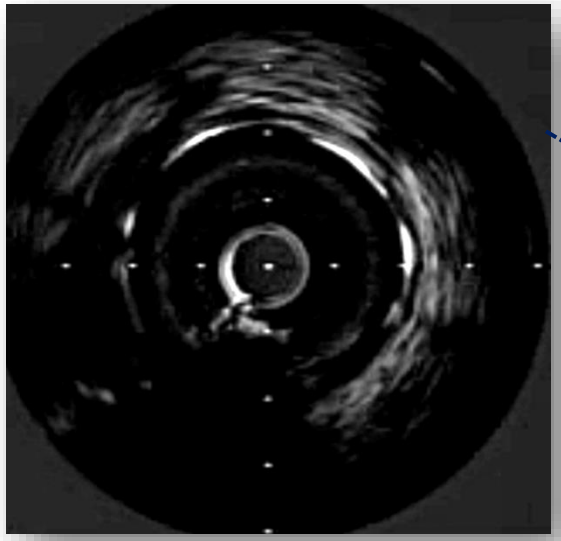

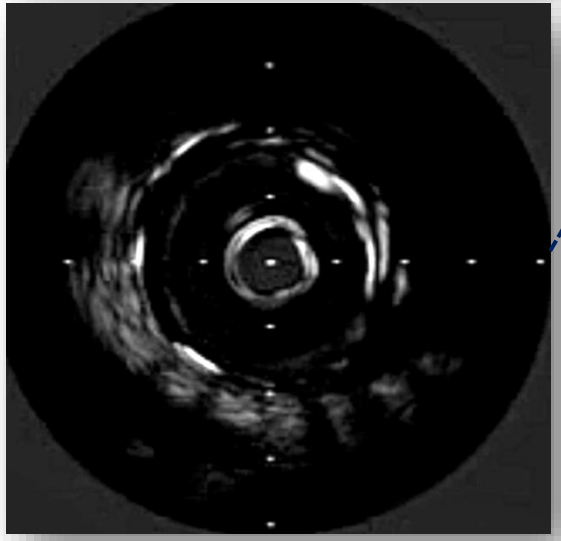

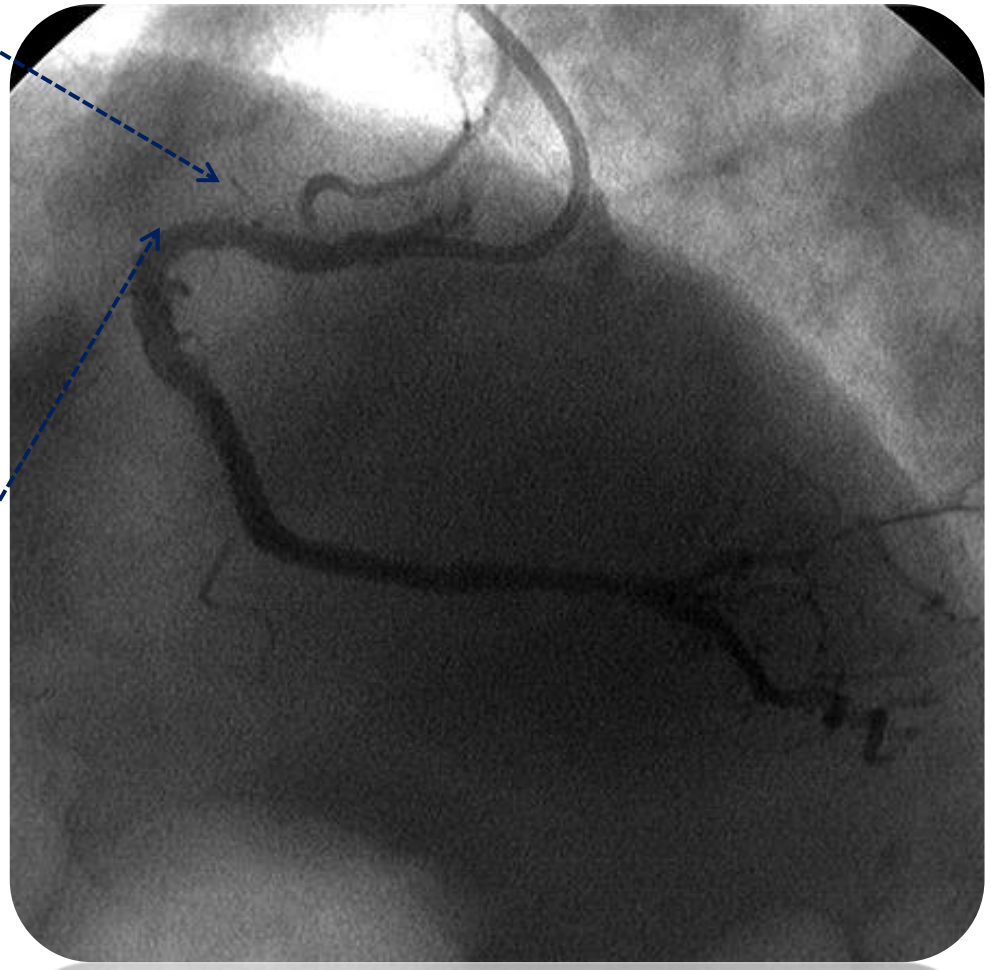

Artery Group
Unidad Interdisciplinaria de Terapéutica Endovascular

Resultado Final

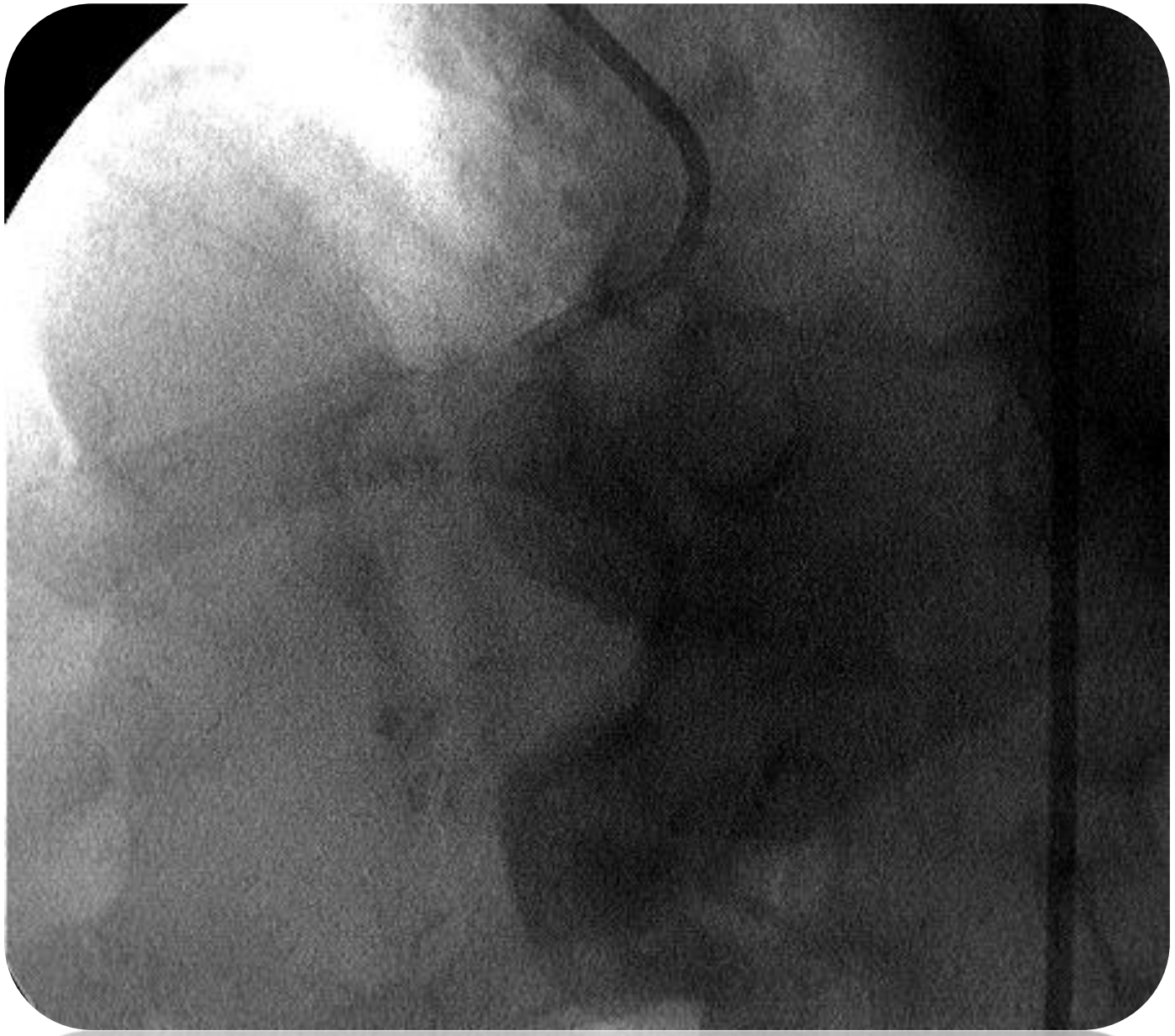

Artery Group
Unidad Interdisciplinaria de Terapéutica Endovascular

Obstrucción calcificada de Ostium Aorto Coronario Izquierdo y Circunfleja:

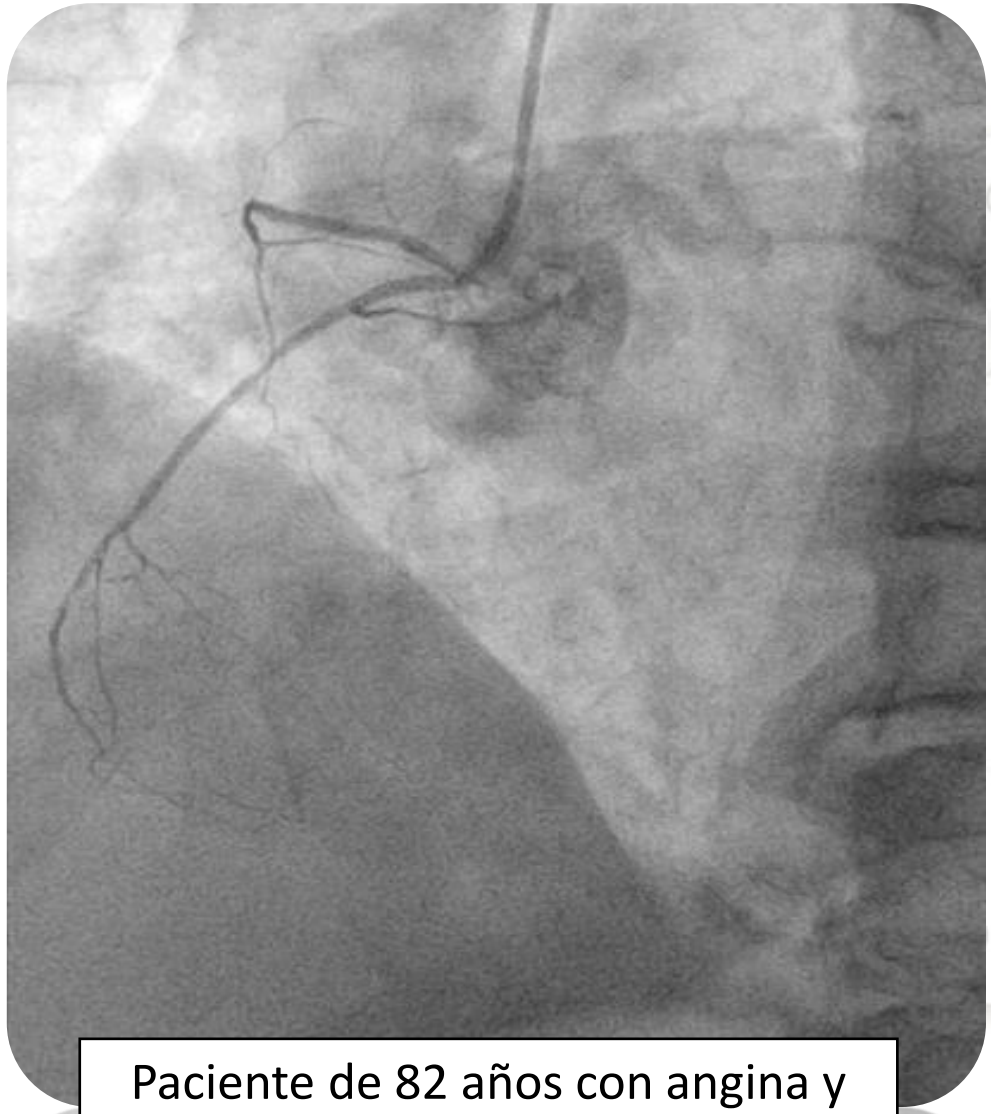

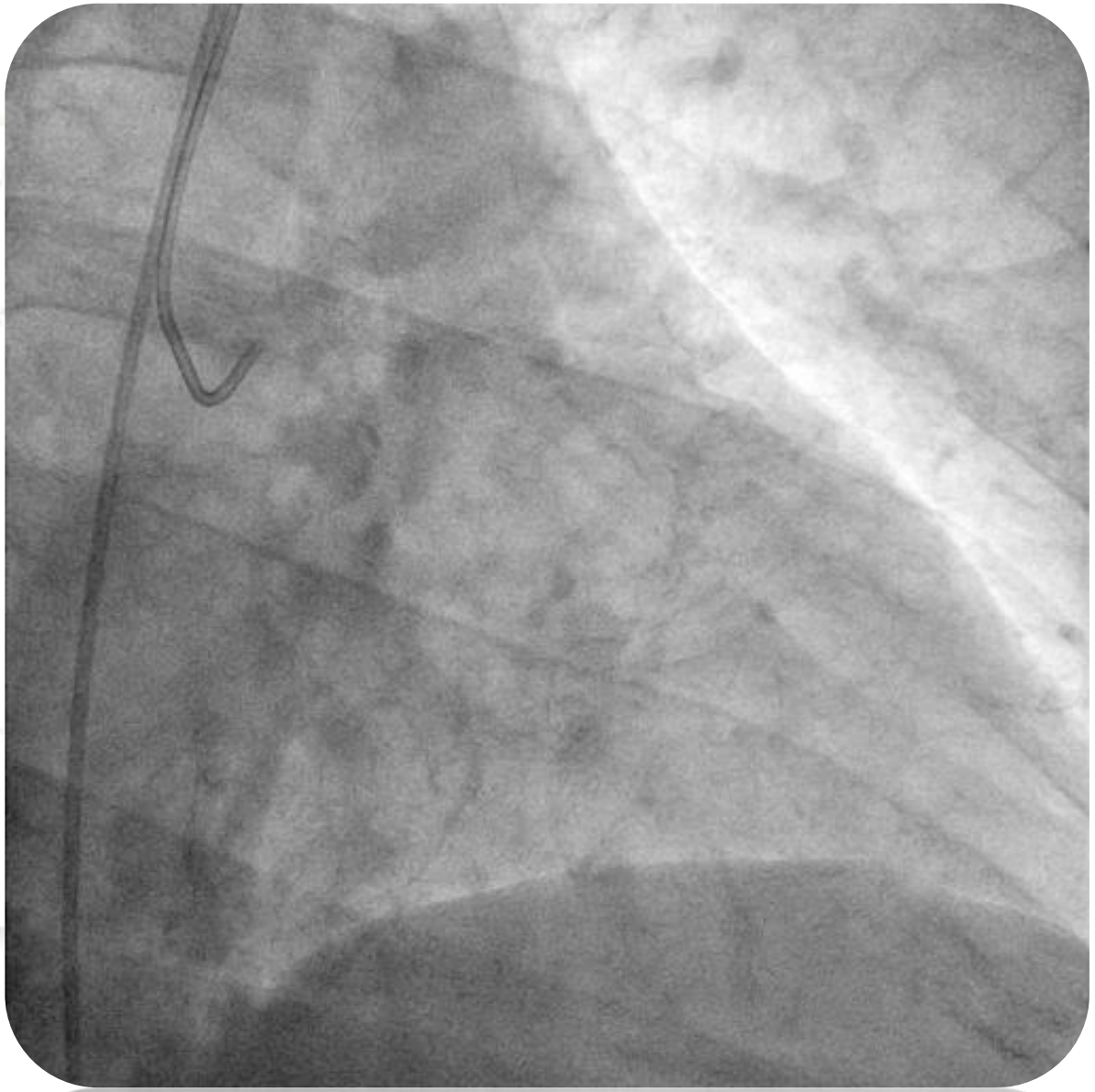

Paciente de 82 años con angina y
TV NO SOSTENIDA
¿ Es esta una angiografía inocente ?

Artery Group
Unidad Interdisciplinaria de Terapéutica Endovascular

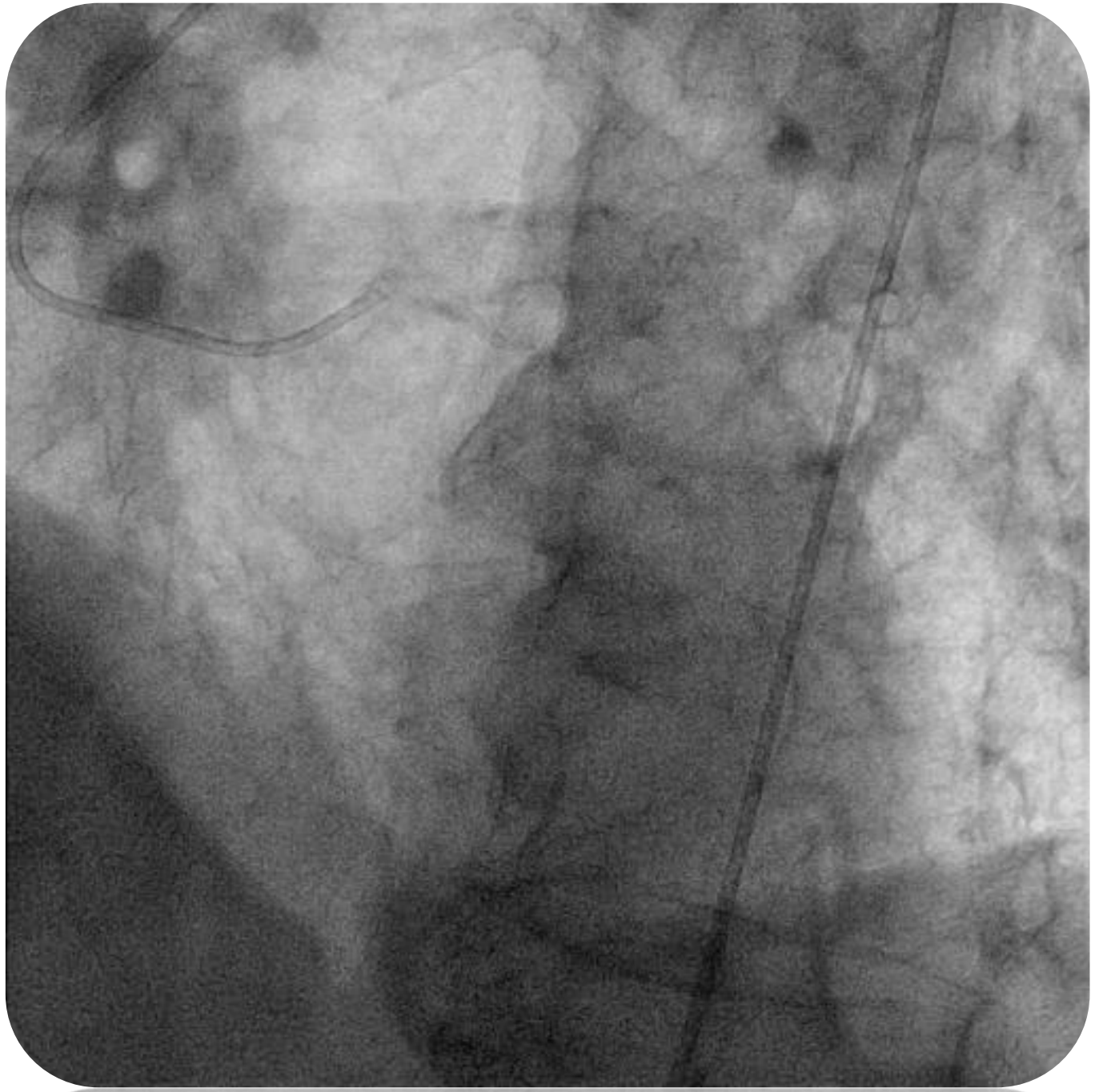

Artery Group
Unidad Interdisciplinaria de Terapéutica Endovascular

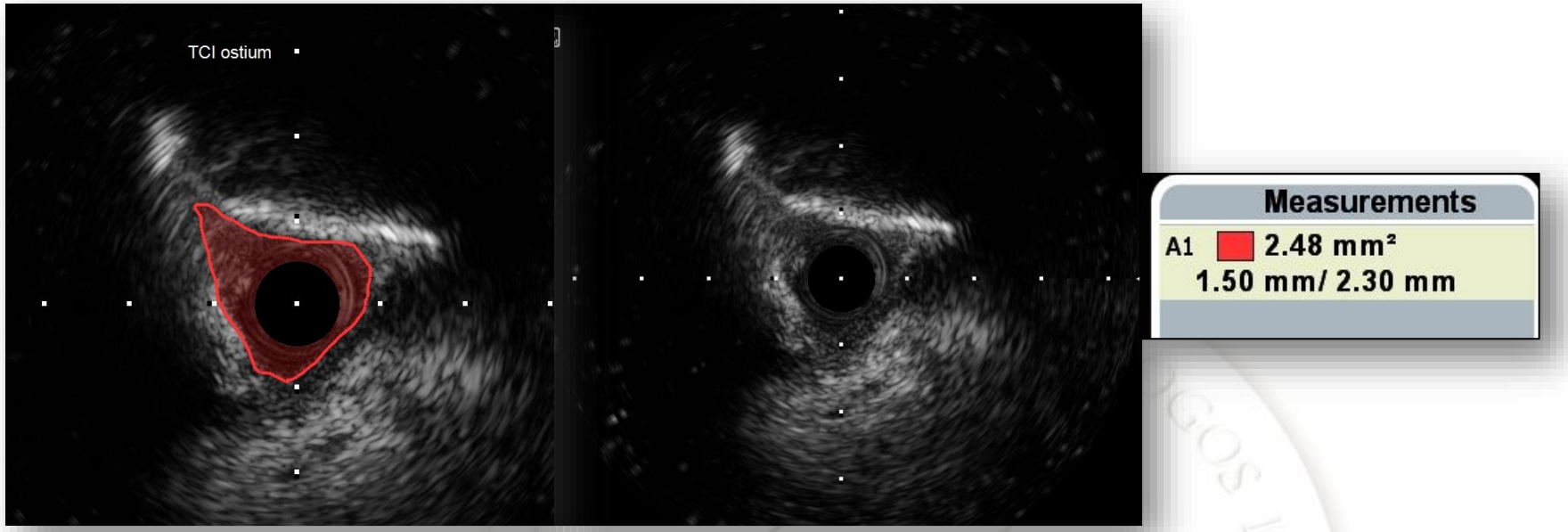
TCI ostium
Measurements
A1 2.48 mm²
1.50 mm/ 2.30 mm

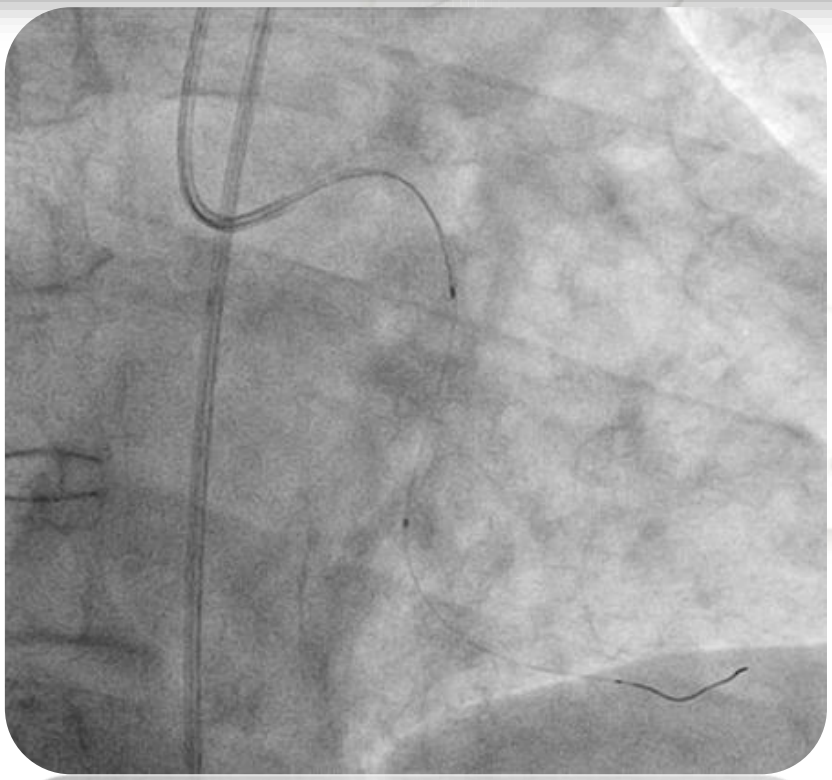

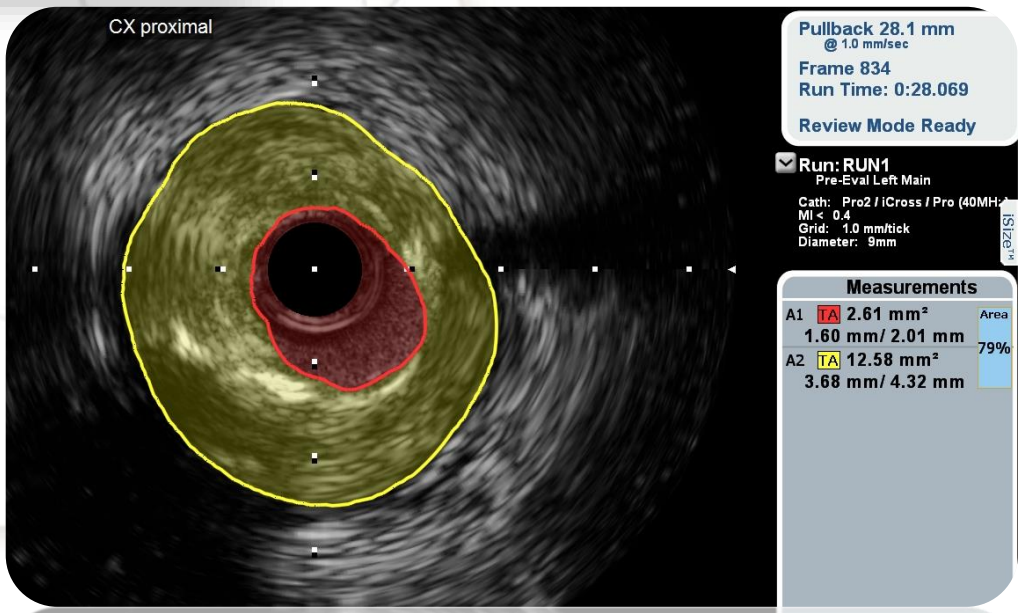
CX proximal
Pullback 28.1 mm
@ 1.0 mm/sec
Frame 834
Run Time: 0:28.069
Review Mode Ready
Run: RUN1
Pre-Eval Left Main
Cath: Pro2 / iCross / Pro (40MHz)
MI < 0.4
Grid: 1.0 mm/tick
Diameter: 9mm
Measurements
A1 TA 2.61 mm²
1.60 mm/ 2.01 mm
A2 TA 12.58 mm²
3.68 mm/ 4.32 mm
Area
79%

Obstrucción calcificada de Ostium Aorto Coronario Izquierdo y Circunfleja:

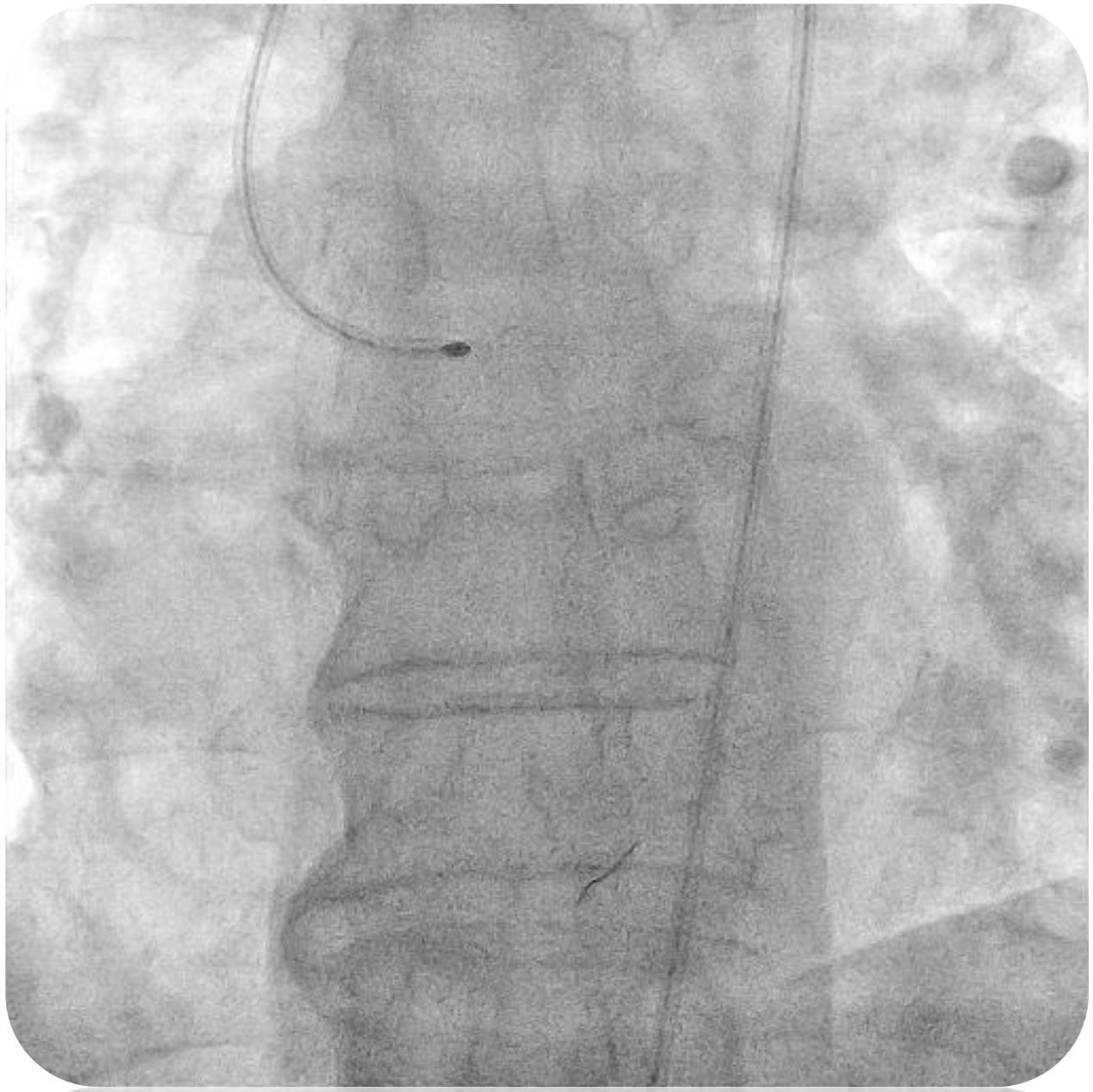

Artery Group
Unidad Interdisciplinaria de Terapéutica Endovascular

Obstrucción calcificada de Ostium Aorto Coronario Izquierdo y Circunfleja:

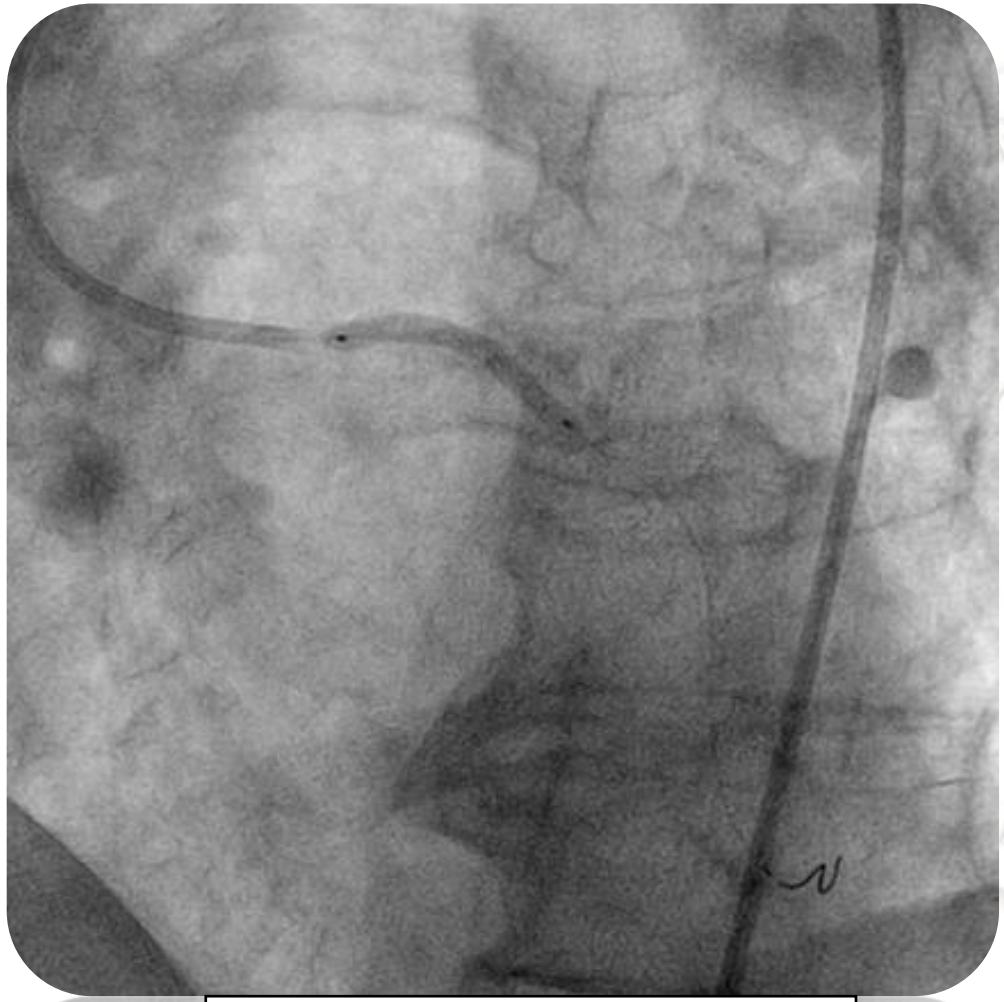

DES 3.5 mm x 33 mm (Everolimus)
Se optimiza con balón NC de 4.0 mm

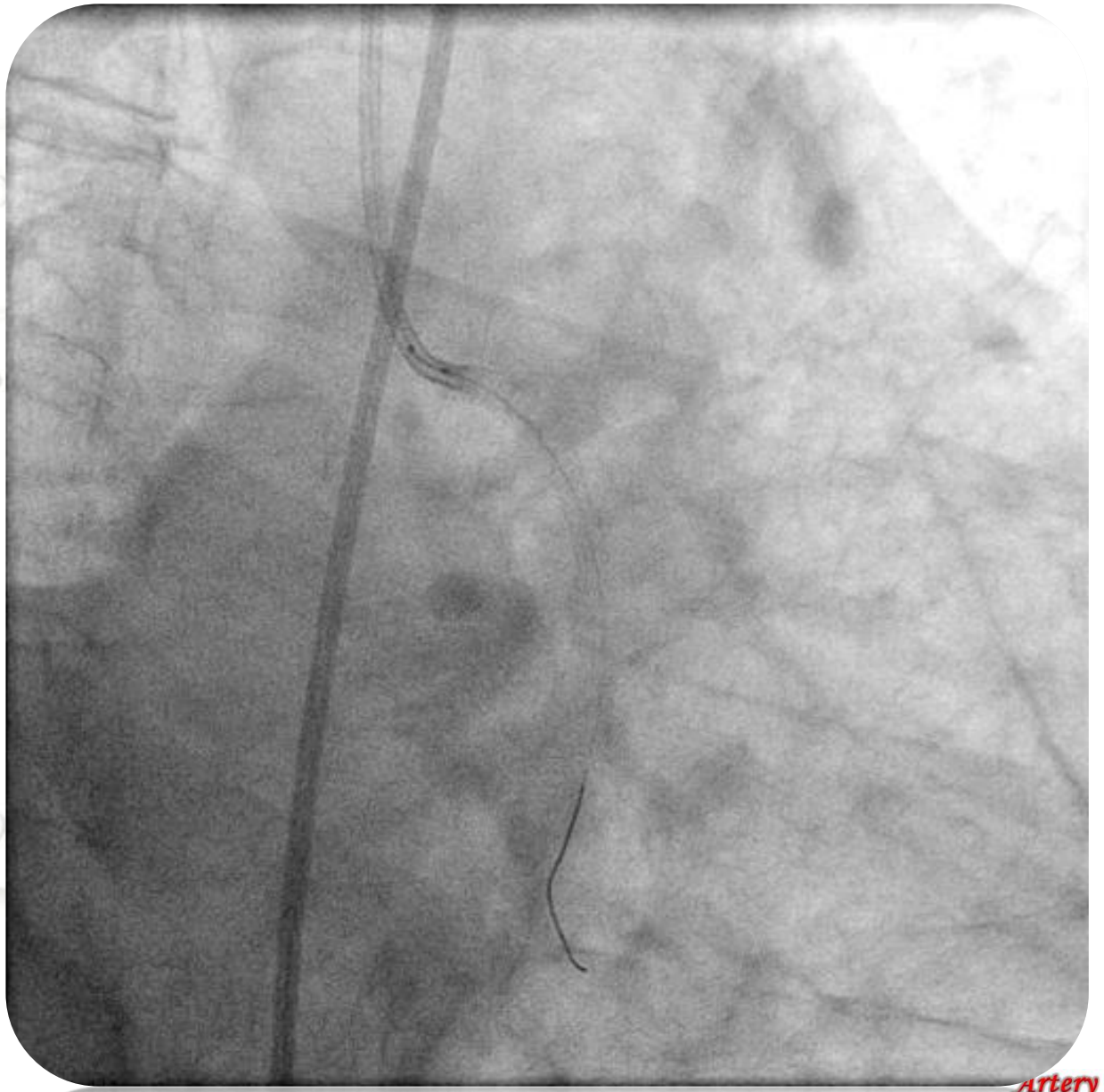

Obstrucción calcificada de Ostium Aorto Coronario Izquierdo y Circunfleja:

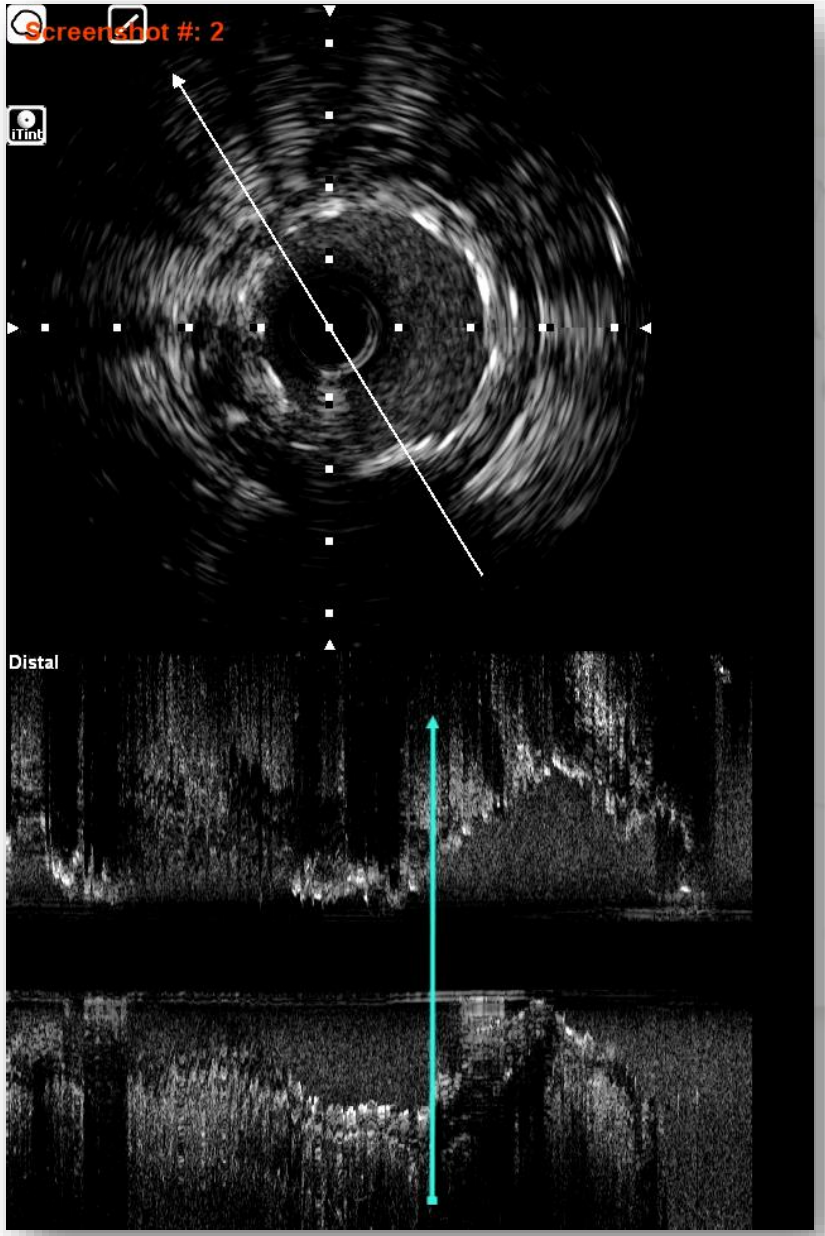

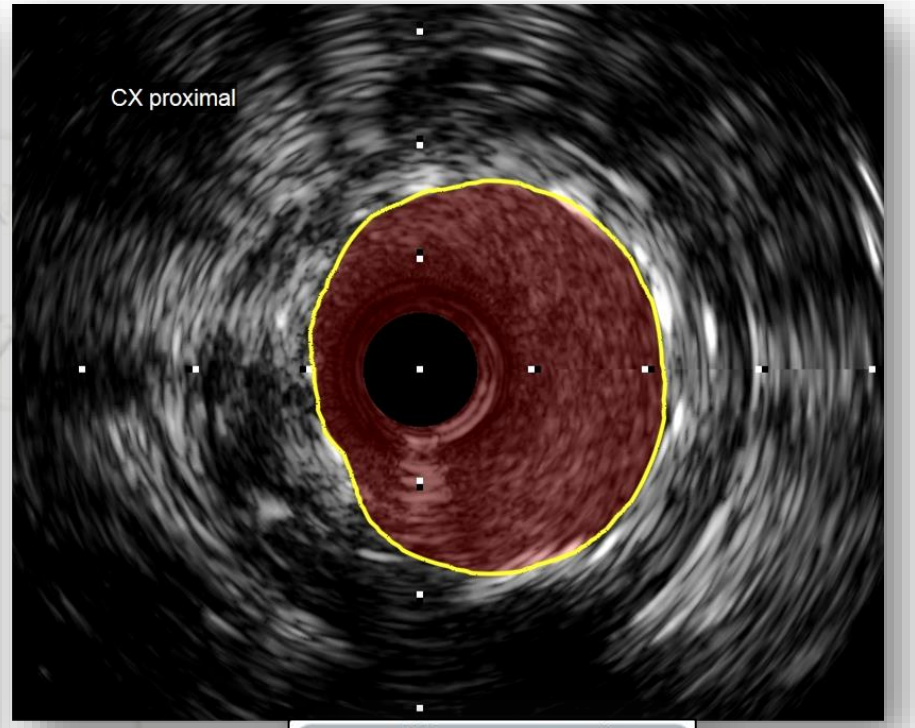

Measurements

A2 TA 8.46 mm²

3.03 mm/ 3.46 mm

Artery Group

Unidad Interdisciplinaria de Terapéutica Endovascular

Obstrucción calcificada de Ostium Aorto Coronario Izquierdo y Circunfleja:

Ostium de TCI

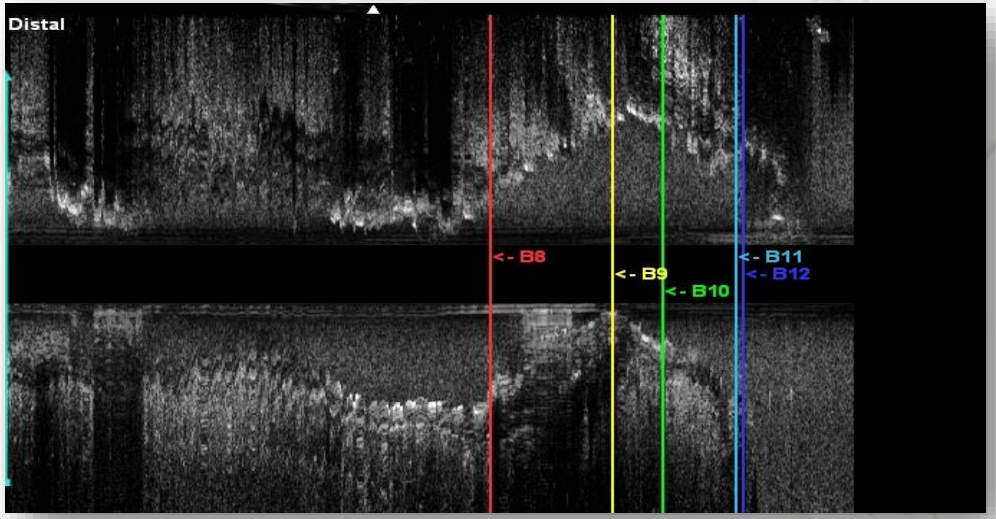

LITOTRICIA (ONDAS SONORAS)

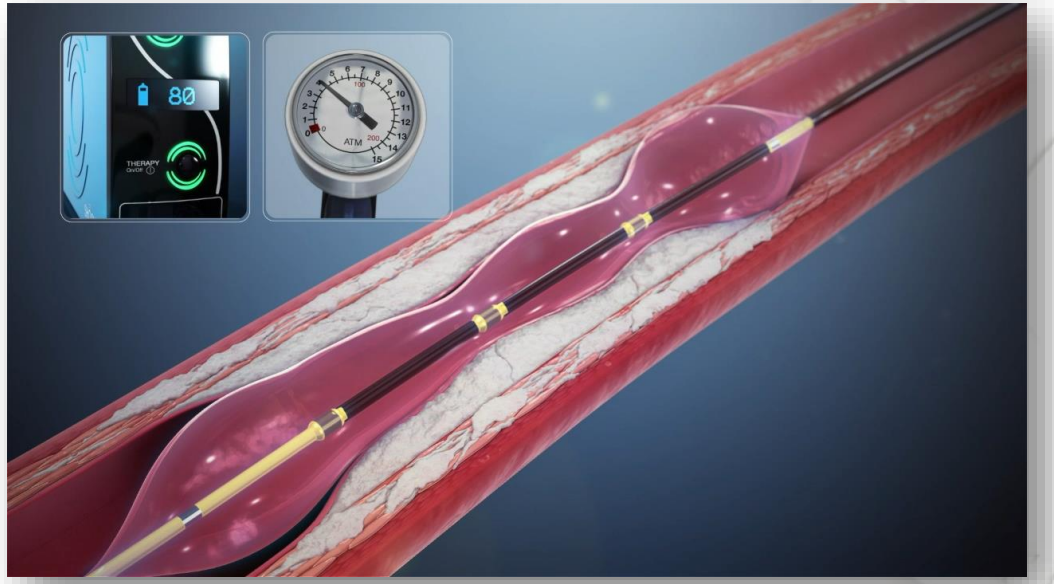

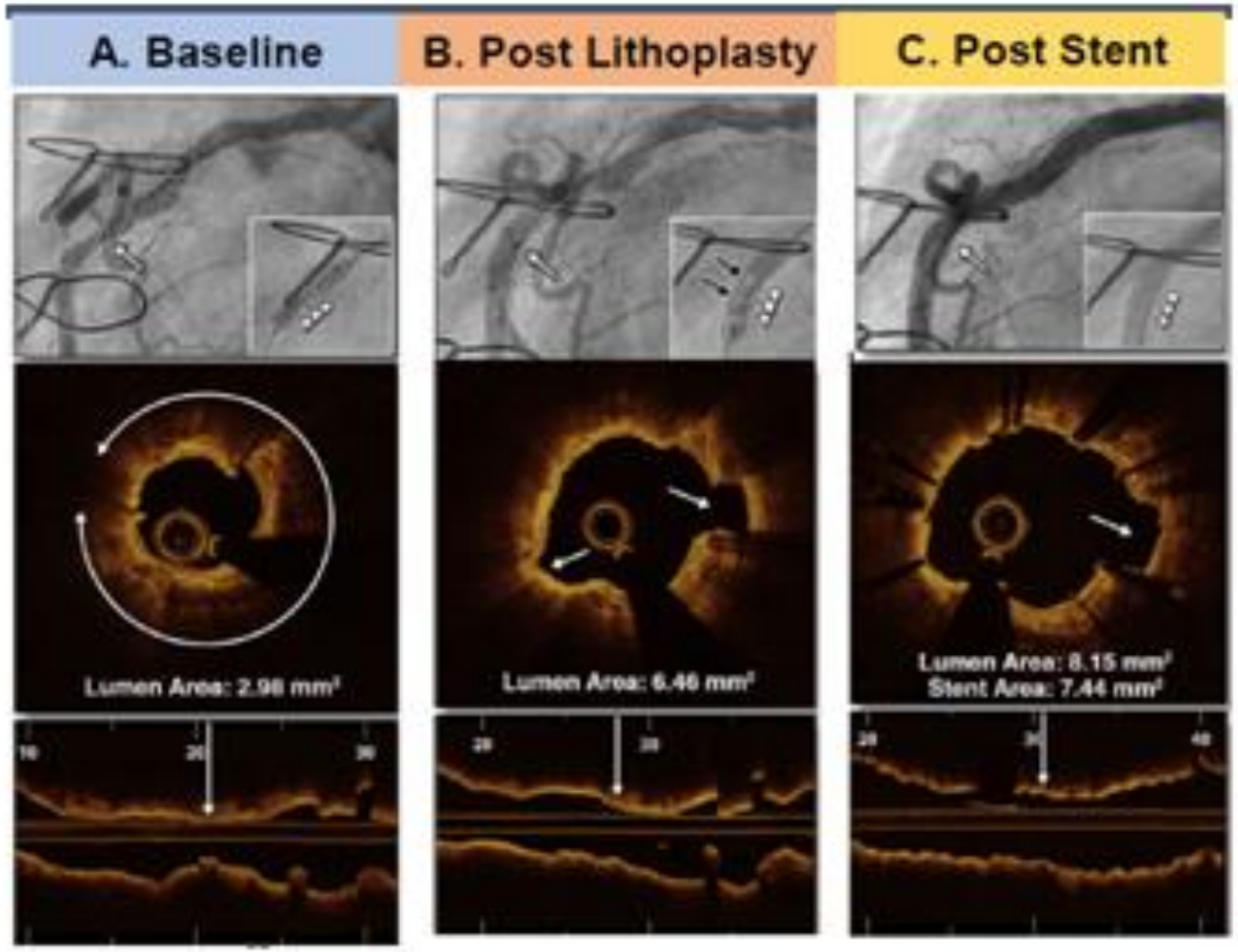

Mensajes Breves para Médicos Auditores

1. Diagnosticar una calcificación severa puede resultar simple (no lograr transponer la obstrucción) o requerir diagnósticos complementarios no invasivos (TAC multicorte) o invasivos (IVUS / OCT).

2. Sólo la Aterectomía Rotacional ha demostrado efectividad terapéutica en calcificaciones complejas en pacientes clinicamente complejos.

3. Frecuentemente optimizamos los resultados de la Aterectomía Rotacional con balones tipo "Cutting“ o “Scoring“.

4. Todo servicio de Cardiología Intervencionista debería disponer en forma “Stand By“ de Olivas, Rotablator, Advancer y Cuerda 0.009“.

5. Probablemente incorporemos en breve a nuestra practicas la Litotricia Coronaria (“Shockwave“) para tratar lesiones calcificadas mas simples.

Gracias…

Artery Group
Unidad Interdisciplinaria de Terapéutica Endovascular